Duazary / Vol. 23 – 2026 / e7121
DOI: https://doi.org/10.21676/2389783X.7121

Reporte de casos clínicos

Alteraciones en las funciones ejecutivas en pacientes con trauma craneoencefálico severo con lesión frontotemporal

Alterations in executive functions in patients with severe traumatic brain injury with frontotemporal lesion

Rosa María Lara-Gutiérrez[1]* Gabriel Arteaga-Díaz[2]

Para citar este artículo: Lara-Gutiérrez R, Arteaga-Díaz G. Alteraciones en las funciones ejecutivas en pacientes con trauma craneoencefálico severo con lesión frontotemporal. Duazary. 2026;23:e7121. https://doi.org/10.21676/2389783X.7121

Recibido el 19 de diciembre de 2025
Aceptado el 17 de junio de 2026
Publicado en línea en julio 20 de 2026

RESUMEN

El trauma craneoencefálico (TCE) en los últimos años se ha convertido en una de las principales causas de discapacidad en el mundo y desencadena secuelas a nivel físico, cognitivo, emocional y conductual, entre las que destacan las alteraciones de las funciones ejecutivas. Por ello, para dilucidar la naturaleza de estas disfunciones ejecutivas, se llevó a cabo una evaluación neuropsicológica en dos estudios de caso con antecedentes de TCE severo, mediante la Batería de Funciones Ejecutivas (BANFE 2). Se observaron alteraciones severas en el rendimiento global de las funciones ejecutivas evaluadas, con una afectación predominante en las regiones orbitales del hemisferio cerebral izquierdo, lo que indica una vulnerabilidad específica de estas áreas al daño traumático.

Palabras clave: trauma craneoencefálico; lóbulo frontal; función ejecutiva.

ABSTRACT

Traumatic brain injury (TBI) has become one of the leading causes of disability worldwide in recent years, triggering physical, cognitive, emotional, and behavioral sequelae, with executive function impairments being particularly prominent. Therefore, to elucidate the nature of these executive dysfunctions, a neuropsychological evaluation was conducted on two case studies with a history of severe TBI, using the Executive Function Battery (BANFE 2). Severe impairments were observed in the overall performance of the assessed executive functions, with a predominant impact on the left orbitofrontal cortex, indicating a specific vulnerability of these brain areas to traumatic injury.

Keywords: Traumatic brain injury; Frontal lobe; Executive function.

1. Universidad del Valle. Cali, Colombia. Universidad del Magdalena. Santa Marta, Colombia. Correo: rosa.lara@correounivalle.edu.co - https://orcid.org/0009-0006-7967-923X
2. Universidad del Valle. Cali, Colombia. Correo: gabriel.arteaga@correounivalle.edu.co - https://orcid.org/0000-0002-3613-1059

INTRODUCCIÓN

El trauma craneoencefálico (TCE) es una de las problemáticas más significativas y relevantes a nivel global, y representa una de las principales causas de alteraciones multisistémicas en los individuos que lo padecen; por lo cual, es considerado la epidemia silenciosa.[1] Las alteraciones neuropsicológicas que llegan a presentar estos pacientes crean un gran impacto sobre sus actividades diarias.[2]

En esta medida, entre los factores que inciden en el origen del TCE destacan los accidentes de tránsito, las caídas y las agresiones.[3] Esta prevalencia se reporta en estudios realizados en Colombia, que corroboran esta tendencia al establecer los accidentes de tránsito, tanto en conductores como en peatones, las caídas y otras causas de origen violento como las principales causas.[4]

Durante los últimos años, se ha identificado un aumento en la atención de pacientes que presentan déficits cognitivos, dificultades de adaptación social y laboral, y otros problemas psicológicos específicos, como consecuencia de un daño cerebral adquirido por TCE.[5] En la literatura, se evidencia que el TC conduce a déficits neurocognitivos como problemas de atención, dificultad para formar asociaciones visoespaciales y problemas emocionales, por ejemplo, en el estado de ánimo. De igual forma, se reporta aumento en la impulsividad, alteraciones en la toma de decisiones complejas y comportamientos agresivos, con dificultades en los procesos de autorregulación que pueden llegar a afectar las relaciones interpersonales, sociales y vocacionales de los pacientes.[6] Dado que el TCE es una lesión cerebral que genera un impacto de aceleración o desaceleración súbita y provoca un deterioro temporal o permanente de la función cerebral,[2] una de las áreas más susceptibles de daño por su localización son los lóbulos frontales, responsables de las funciones ejecutivas (FE), las cuales comprenden un conjunto de procesos cognitivos superiores complejos, que permiten al ser humano alcanzar metas planteadas, por medio de habilidades para regularizar, organizar y planificar el comportamiento.[7] En estudios de caso, se ha encontrado que el perfil más común del TCE se caracteriza por un síndrome “disejecutivo”, asociado a un comportamiento poco reflexivo, con alteraciones en la planificación, la autonomía y el control emocional, lo que causa dificultades en la capacidad de regulación comportamental o para ejecutar procesos cognitivos de alto nivel.[8]

Desde el punto de vista comportamental, la lesión de los lóbulos frontales puede generar síndromes diferentes, por ejemplo, el síndrome mediobasal y cingular, asociado a la modulación de las respuestas autonómicas y emocionales;[9] e igualmente, tiene un papel como sistema de supervisión atencional. El síndrome prefrontal orbital se relaciona con alteraciones en los procesos de inhibición, dificultades en el control de los impulsos, comportamiento pueril, euforia e irritabilidad.[10] El síndrome prefrontal dorsolateral se asocia a ánimo triste, indiferencia afectiva, acinesia, apatía, falta de iniciativa para la acción, desinterés, dificultades para iniciar y terminar cualquier comportamiento, alteración de la flexibilidad cognitiva y comportamental caracterizada por perseveraciones y alteraciones de la memoria de trabajo.[9]

De esta forma, son distintos los perfiles cognitivos, comportamentales y emocionales asociados a estos circuitos, dado que las lesiones prefrontales dorsolaterales producen déficit en la fluidez verbal y no verbal, reducen la capacidad para resolver problemas y para alternar entre categorías cognitivas; además, reducen el aprendizaje y la recuperación de la información.[10]

Sin embargo, un factor importante a considerar en las FE es la asimetría cerebral, ya que existen diferencias fundamentales en el plano funcional. Algunos autores plantean que existen importantes diferencias entre el funcionamiento de la corteza prefrontal (CPF) izquierda y la derecha; por ejemplo, la CPF izquierda se relaciona con los procesos de planeación secuencial, la flexibilidad mental, la fluidez verbal y la toma de decisiones que implican lógica, un espacio de decisión conocido y memoria de trabajo verbal. La CPF derecha se relaciona más con la construcción y el diseño de figuras y la memoria de trabajo para información visual,[11] de esta manera estudios de caso neuropsicológicos, establecen un amplio espectro de cambios conductuales y cognitivos debidos al TCE,[5] que se reflejan en labilidad emocional, dificultades de memoria y razonamiento matemático.[12]

El objetivo del presente estudio de caso fue describir las alteraciones de las FE posteriores a un TCE severo con lesión frontotemporal y establecer diferencias a nivel hemisférico, un factor fundamental para caracterizar las consecuencias del TCE y su impacto en el funcionamiento cognitivo, conductual y social del paciente.

REPORTE DE CASOS CLÍNICOS

Caso 1

Paciente masculino de 48 años, bachiller, empleado en oficios varios, con antecedentes de TCE severo en diciembre del año 2013, en el que recibió un golpe fuerte en la cabeza a causa de una pedrada, inducido en estado de coma por 8 días e intervenido quirúrgicamente por presentar hematoma intracraneal, con recaída en el mes de enero del año 2014, por lo cual nuevamente fue intervenido quirúrgicamente, y presentó crisis convulsivas tónico clónicas, con mejoría ante tratamiento farmacológico. La tomografía computarizada simple (02-12-2013) mostraba cambios posquirúrgicos en el hemisferio izquierdo, con una lesión isquémica córtico-subcortical frontal izquierda.

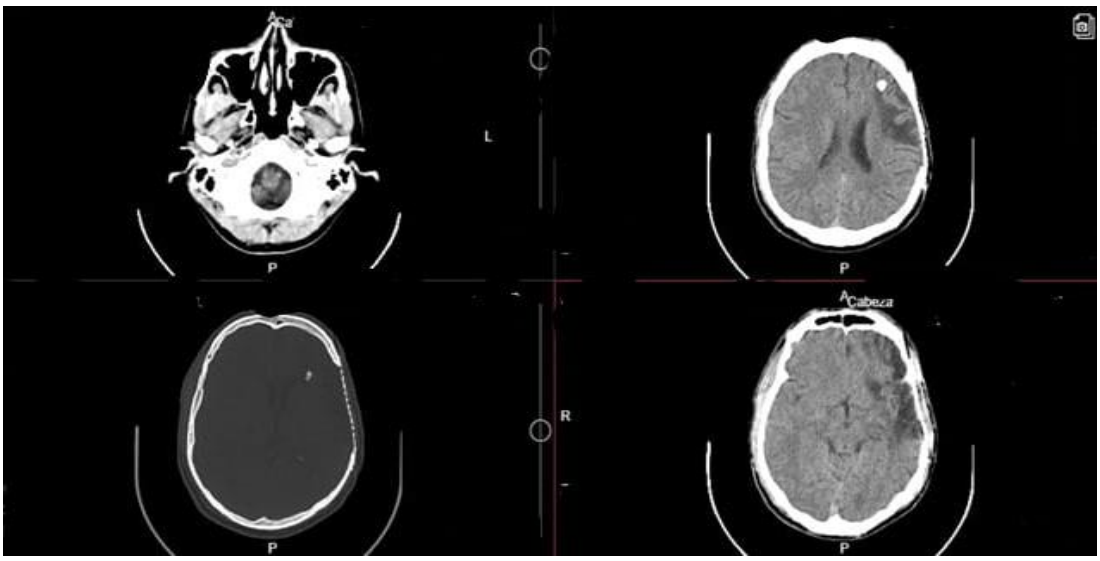

Figura 1. Tomografía axial computarizada.

No se reportan otros antecedentes médicos. Comportamentalmente, se informó de un aumento de la irritabilidad, con independencia en las actividades de la vida diaria. El estudio de tomografía computarizada simple (12/03/21) reportó una hipodensidad con bordes bien definidos en los lóbulos

frontal, temporal y parietal izquierdos. Craniectomía frontotemporal izquierda con injerto en posición adecuada. Ver figura 1.

Evaluación neuropsicológica

Para la evaluación de FE se empleó la Batería de Funciones Ejecutivas y Lóbulos Frontales (BANFE 2), que evalúa procesos cognitivos que dependen de las cortezas orbitofrontal, dorsolateral y prefrontal anterior, a través de cuatro dominios: metafunciones (metamemoria, comprensión de sentido figurado y actitud abstracta), funciones ejecutivas cognitivas (fluidez verbal, productividad, flexibilidad mental, planeación visoespacial y secuencial, secuenciación inversa y control de codificación), memoria de trabajo (memoria visual autodirigida, verbal y visoespacial secuencial) y funciones ejecutivas básicas: control inhibitorio, seguimiento de reglas y procesamiento riesgo-beneficio. La tabla 1 muestra los resultados obtenidos con la batería BANFE 2.

Tabla 1. Resultados totales de la batería BANFE-2.

Puntuaciones totales	Puntuación natural	Puntuación normalizada	Diagnóstico
Subtotal orbitomedial	187	67	Alteración severa
Subtotal prefrontal anterior	17	83	Alteración leve-moderada
Total dorsolateral (MT + FE)	145	52	Alteración severa
Total Batería de Funciones Ejecutivas	349	46	Alteración severa

Caso clínico 2

Paciente femenina de 31 años, estudiante universitaria, con antecedentes de TCE severo en 2022, en el que se desplazaba como pasajera de motocicleta, con lesión a nivel frontoparietal y temporal derecho, internada en UCI durante 11 días, con hemicraniectomía derecha. El paciente y su familiar reportaron pérdida auditiva y visual en el hemicuerpo derecho.

Se negaron otros antecedentes médicos relevantes. Conductualmente**,** el familiar refirió una disminución de la impulsividad tras el accidente, así como alteraciones del estado de ánimo y de la independencia en las actividades de la vida diaria. En la tomografía de cráneo simple con reconstrucción tridimensional (30/09/22) se identificó una craniectomía frontotemporal derecha, asociada a un área de encefalomalacia. Ver figura 2. La tabla 2 resume los resultados obtenidos con la batería BANFE 2.

Tabla 2. Resultados totales de la batería BANFE-2.

Puntuaciones totales	Puntuación natural	Puntuación normalizada	Diagnóstico
Subtotal orbitomedial	191	79	Alteración leve-moderada
Subtotal prefrontal anterior	16	76	Alteración leve-moderada
Total dorsolateral (MT + FE)	172	74	Alteración leve-moderada
Total Batería de Funciones Ejecutivas	379	68	Alteración severa

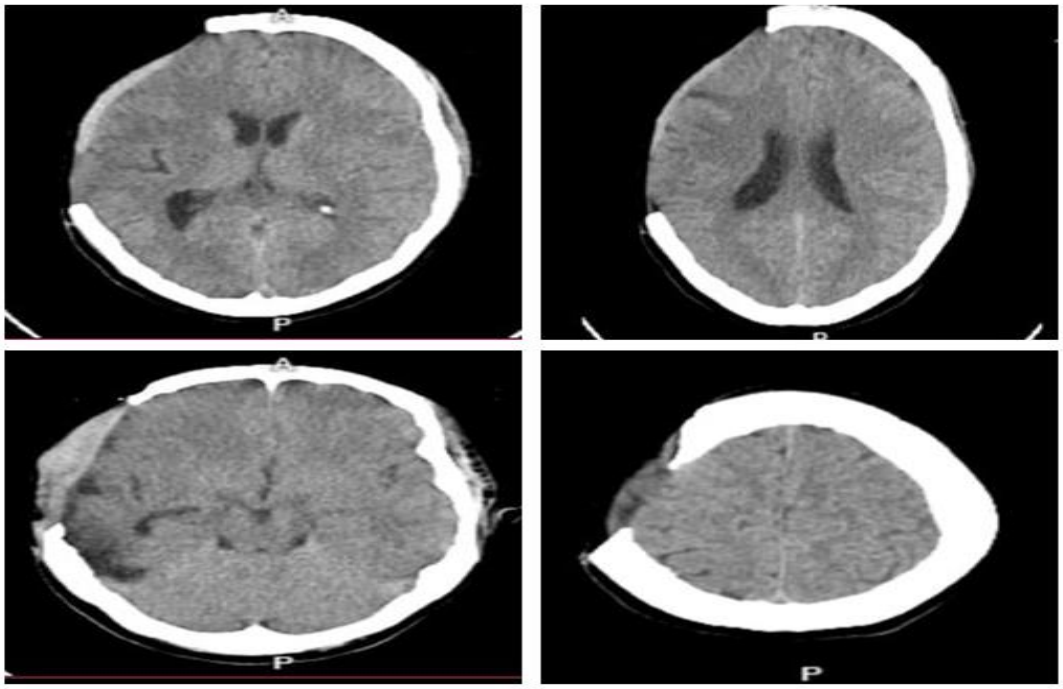

Figura 2. Tomografía de cráneo simple con reconstrucción tridimensional.

Declaración de aspectos éticos

Este estudio tuvo en cuenta el cumplimiento de las normas éticas establecidas en la Resolución 8430 de 1993 del Ministerio de Salud de Colombia para la investigación con seres humanos.[13] Se respetaron los principios de conservación de la identidad de los participantes y de manejo del consentimiento informado, estableciendo que la investigación no representaba ningún riesgo físico, biológico o mental para los participantes. De igual forma, fue sometido al comité de investigación de la Facultad de Ciencias de la Salud de la Universidad del Magdalena para su aval ético. Se resalta que los presentes casos se desarrollaron en el proyecto "Alteraciones en las funciones ejecutivas en pacientes con trauma craneoencefálico: descripción del perfil neuropsicológico desde una metodología mixta de la investigación", realizado en el marco de los estudios de Doctorado en Psicología de la Universidad del Valle, en convenio con la Universidad del Magdalena.

DISCUSIÓN

El TCE es una de las principales problemáticas que afectan a la población adulta joven,[14,15] y deja consecuencias a nivel físico, cognitivo, emocional y comportamental, en especial el TCE severo, que puede generar afectaciones neurológicas a largo plazo e incluso asociarse a convulsiones,[16] como en el caso 1.

En ambos casos estudiados, se observan resultados asociados a alteraciones severas en la escala total de funciones ejecutivas, lo que subraya el impacto global de un TCE severo con lesión frontotemporal en las FE. De igual forma, se encontró que ambas muestras de pacientes presentaban alteraciones leves a moderadas en tareas relacionadas con el área prefrontal anterior y alteraciones leves a severas en el área dorsolateral, las cuales se relacionan con los procesos de memoria operativa o de trabajo,

planeación, flexibilidad mental, fluidez verbal, secuenciación, entre otros. Estos resultados se asocian con la información obtenida en algunas investigaciones desarrolladas, que reportan que los procesos de atención, memoria y función ejecutiva se vieron afectados en el 100% de los pacientes con TCE severos evaluados en dichos estudios.[17] Lo cual se corrobora del mismo modo con los planteamientos de otras investigaciones que plantean que las secuelas más habituales en el TCE están relacionadas con la alteración de diversos tipos de atención, de la velocidad de procesamiento, del aprendizaje y de la memoria, principalmente de tipo declarativo, del lenguaje y de su uso social, así como de las FE, alteraciones emocionales y trastornos de conducta.[18]

Sin embargo, el caso 1 parece presentar un perfil de disfunción más grave y generalizado en las diferentes subescalas que el caso 2, lo que permite, entre ambos, establecer una distinción entre la alteración funcional y el desempeño en los pacientes con lesión frontal izquierda y en los con lesión frontal derecha, como lo plantea la literatura.[19] Se observó un mayor compromiso de los procesos asociados a las áreas dorsolaterales y orbitales en casos de daño a nivel del hemisferio izquierdo, áreas relacionadas con tareas que requieren autocorrección, flexibilidad en las respuestas, organización y acción propositiva.[20] Por lo tanto, alteraciones severas en estas áreas se relacionan con compromisos significativos de la memoria de trabajo, la planificación secuencial, la flexibilidad mental, la inhibición, la regulación emocional y la toma de decisiones socialmente adecuada. Esto impactaría gravemente la capacidad para seguir instrucciones complejas, mantener la atención y adaptarse a nuevas tareas; por lo cual, la lesión frontal izquierda podría conducir a dificultades más significativas en la autonomía personal, la planificación de actividades diarias y la interacción social, debido a problemas en la regulación conductual y en la capacidad de abstracción. Las lesiones derechas podrían manifestarse en problemas de atención sostenida, negligencia espacial, dificultades para interpretar señales sociales no verbales.[20]

Por otro lado, entre los síntomas emocionales y conductuales posteriores al TCE se reportan la irritabilidad y la impulsividad,[21] lo cual puede ser indicio de alteraciones en los procesos relacionados con el área orbitomedial;[22] de igual forma, en la literatura se reportan compromisos en la unión temporoparietal.[23] Asimismo, se refiere un mayor compromiso del hemisferio derecho en los procesos emocionales.[24] De esta forma, las lesiones cerebrales traumáticas son complejas y multidimensionales y pueden dar lugar a diversos déficits físicos, cognitivos y emocionales. Las áreas cerebrales más vulnerables a la lesión son las cortezas frontal y temporal, lo que conlleva déficits en las funciones ejecutivas, la atención, la memoria, el lenguaje y el procesamiento emocional que se correlacionan con dificultades para identificar emociones negativas y trastornos afectivos como la ansiedad, la depresión.[25]

En conclusión, el TCE es una problemática de gran relevancia que afecta la vida de los pacientes y sus familias. Este estudio de caso resalta cómo las lesiones frontotemporales post-TCE severo producen perfiles distintos de disfunción ejecutiva según su lateralidad. La lesión frontal izquierda en el caso 1 se asoció con un síndrome disejecutivo más severo en subdominios específicos. La lesión frontoparietal y temporal derecha en el caso 2, si bien resultó en una alteración global severa de las FE, mostró un patrón de afectación leve a moderado y menos focalizado en los subdominios de la BANFE-2, por lo cual, se observan diversas alteraciones asociadas al TCE que pueden representar un compromiso a nivel cognitivo, comportamental y adaptativo del paciente; por lo cual es de suma importancia continuar la exploración de las diferentes alteraciones que se pueden presentar ante el TCE mediante el desarrollo

de estudios investigativos actualizados y más profundos que favorezcan una mayor comprensión de los diferentes déficits cognitivos, emocionales y conductuales presentados.

DECLARACIÓN SOBRE CONFLICTOS DE INTERÉS

Los autores declaran que no existen conflictos de interés.

CONTRIBUCIÓN DE LOS AUTORES

RL participó en la recolección y el procesamiento de la información y en la redacción del manuscrito. **GA** apoyó en el análisis de la información y en la redacción del manuscrito.

DECLARACIÓN DE USO DE INTELIGENCIA ARTIFICIAL

Los autores niegan el uso de inteligencia artificial

REFERENCIAS

1. Dewan MC, Rattani A, Gupta S, Baticulon RE, Hung YC, Punchak M, et al. Estimating the global incidence of traumatic brain injury. J Neurosurg. 2019;130:1080-97. https://doi:10.3171/2017.10.JNS17352

2. Borja MA, Plúas KJ, Vintimilla BP, Rodríguez GG. Traumatismo craneoencefalico y complicaciones en accidentes moticiclisticos con y sin casco Hospital León Becerra Milagro 2018-2020 [Traumatic brain injury and complications in motorcycle accidents with and without a helmet, León Becerra Milagro Hospital 2018-2020]. Recimundo. 2021;5:17-30. https://doi.org/10.26820/recimundo/5(esp.1):17-30

3. Therán J, Esteban L. Abordaje del traumatismo craneoencefálico [Management of traumatic brain injury]. Med Gen Fam. 2023;12:175-8. http://dx.doi.org/10.24038/mgyf.2023.041

4. Rivera AC, Jojoa AI, Mora DA. Trauma craneoencefálico moderado y severo en un hospital del suroccidente de Colombia: factores clínico-radiológicos relacionados con la mortalidad [Moderate and severe traumatic brain injury in a hospital in southwestern Colombia: Clinical-radiological factors related to mortality]. Acta Neurol Colomb. 2024;40:e1771. https://doi.org/10.22379/anc.v40i2.1771

5. Muñoz J, Hodann R, Everts F, García A, Aguilera S. Evaluación y tratamiento del traumatismo craneoencefálico: estudio neuropsicológico de un caso [Assessment and treatment of traumatic brain injury: Neuropsychological study of a case]. Rev Casos Clin Salud Ment. 2018;6:51-70

6. Roozenbeek B, Maas A, Menon D. Changing patterns in the epidemiology of traumatic brain injury. Nat Rev Neurol. 2013;9:231-6. https://doi:10.1038/nrneurol.2013.22

7. Lepe J, Franco E, De La Cruz V. Neuropsicología de las funciones ejecutivas [Neuropsychology of executive functions]. Revi Acad Cunzac. 2022;5:99-106.https://doi.org/10.46780/cunzac.v5i2.76

8. Ramos-Galarza C. Secuelas neuropsicológicas en el daño cerebral adquirido: análisis de casos [Neuropsychological sequelae in acquired brain injury: case analysis]. Quito: Universidad Tecnológica Indoamérica; 2018.

9. Vayas-Abascal R, Carrera-Romero L. Disfunción ejecutiva: síntomas y relevancia de su detección desde atención primaria [Executive dysfunction: Symptoms and relevance of its detection from primary care]. Rev Clin Med Fam. 2012;5:191-7. https://dx.doi.org/10.4321/S1699-695X2012000300007

10. Manes F, Torralba T. Funciones ejecutivas y trastornos del lóbulo frontal [Executive functions and frontal lobe disorders]. Rev Psicol. 2005;1:30-52.

11. Flores-Lázaro J, Ostrosky-Solís F, Lozano-Gutiérrez A. BANFE. Manual de batería neuropsicológica de funciones ejecutivas y lóbulos frontales [Manual of neuropsychological battery of executive functions and frontal lobes]. México: Editorial Manual Moderno; 2014.

12. Cuervo MT, Cadavid N. Rehabilitación del funcionamiento ejecutivo en un caso de trauma craneoencefálico -TCE- severo [Rehabilitation of executive function in a case of severe traumatic brain injury TBI]. Rev CES Psicol. 2026;16:31-45 https://doi.org/10.21615/cesp.6460

13. Ministerio de Salud (Colombia). Resolución Nº 008430 de 1993, por la cual se establecen las normas científicas, técnicas y administrativas para la investigación en salud [Resolution number 008430 establishing the scientific, technical and administrative standards for health research]. Bogotá: Ministerio de Salud; 1993.

14. Karaboue MAA, Ministeri F, Sessa F, Nannola C, Chisari MG, Cocimano G, et al. Traumatic brain injury as a public health issue: Epidemiology, prognostic factors and useful data from forensic practice. Healthcare. 2024;12:22-66. https://doi.org/10.3390/healthcare12222266

15. González K, Hidalgo J, López G, Ruiz H, Alvear A, Salcedo L, et al. Traumatismo craneoencefálico en adultos jóvenes: una serie de casos y análisis de su pronóstico [Traumatic brain injury in young adults: a case series and analysis of its prognosis]. Mediciencias UTA. 2023;7:27-34.

16. De la Cruz MC, Reyes LD, Garcés RA, Guerra RM. Normas sugeridas en el manejo inicial del paciente con traumatismo craneoencefálico (TCE) leve, moderado y severo [Suggested guidelines for the initial management of patients with mild, moderate, and severe traumatic brain injury (TBI)]. Rev Hosp Jua Mex. 2017;71:70-81.

17. Longoni M, Peralta S. Trastornos neurocognitivos en pacientes con traumatismo craneoencefálico (TCE) grave [Neurocognitive disorders in patients with severe traumatic brain injury (TBI)]. Rev Colomb Med Fis Rehabil. 2011;21:86-9.

18. Ariza M, Pueyo R, Serra JM. Secuelas neuropsicológicas de los traumatismos craneoencefálicos [Neuropsychological sequelae of traumatic brain injuries]. An Psicol. 2004;20:303-16. https://doi.org/10.6018/analesps

19. Navarro M. Análisis neuropsicológico del efecto sistémico por traumatismo craneoencefálico frontal izquierdo y derecho [Neuropsychological analysis of the systemic effect of left and right frontal traumatic brain injury]. México: Universidad Nacional Autónoma de México; 2020.

20. Moraleda-Barreno E, Romero-López MJ, Cayetano-Menéndez MJ. Perfil cognitivo de los pacientes con traumatismo craneoencefálico grave: un estudio a los dos años de evolución [Cognitive profiles of patients with severe traumatic brain injury: Study at two-year follow-up]. Rev Chil Neuropsicol. 2011;6:42-8.

21. Villada-Ochoa OA, Pineda-Salazar DA. Perfil neuropsicológico en pacientes con trauma craneoencefálico atendidos en un hospital de alta complejidad de Medellín, Colombia [Neuropsychological profile of patients with traumatic brain injury evaluated in a high complexity hospital in Medellín, Colombia]. Acta Neurol Colomb. 2022;38:23-38. https://doi.org/10.22379/24224022397

22. Prada EA, Guzmán JF, Barchelot LJ. Correlatos disfuncionales en atención, memoria función ejecutiva, lenguaje y aprendizaje por TCE infantil: revisión de alcance [Dysfunctional correlates in attention, memory, executive function, language, and learning due to childhood TBI: A scope review]. Diversitas. 2023;19:229-55. https://doi.org/10.15332/22563067.9384

23. Clark DL, Boutros NN, Méndez MF. El cerebro y la conducta: neuroanatomía para psicólogos. 3a ed. México: Editorial El Manual Moderno; 2019. pp. 151-99.

24. Hillis AE. Inability to empathize: brain lesions that disrupt sharing and understanding another's emotions. Brain. 2014;137:981-97. https://doi.org/10.1093/brain/awt317

25. Chan A, Ouyang J, Nguyen K, Jones A, Basso S, Karasik R. Lesiones cerebrales traumáticas: una revisión neuropsicológica [Traumatic brain injuries: A neuropsychological review]. Front Neurosci. 2024;18. https://doi.org/10.3389/fnbeh.2024.1326115