

MANEJO ENDODÓNTICO DE INCISIVOS MANDIBULARES CON GEMINACIÓN

Jose Elías Florez Ariza*, Raúl Fortich Carballo**,
Antonio Díaz Caballero*** y Eduardo Covo Morales****

RESUMEN

Las anomalías dentales pueden ser clasificadas en distintos grupos: anomalías de volumen, anomalías de número, anomalías de forma, anomalías de posición y anomalías por unión. Dentro de las últimas distinguimos entre fusión, geminación, concrescencia, coalescencia y anquilosis alvéolo- dentarias. La geminación es más frecuente en los dientes anteriores, aunque también puede afectar a premolares y molares, siendo una anomalía por unión infrecuente (prevalencia 0,5%). Se presenta el caso de un joven de 25 años sin antecedentes médicos de interés que acude a consulta a ortodoncia por inconformidad estética. El ortodoncista diagnostica clínica y radiográficamente geminación en diente 32 y es remitido a rehabilitación para que a través de tallado se confeccione una corona única con morfología de lateral inferior izquierdo y así ganar espacio para los movimientos ortodónticos, además fue necesaria la realización de tratamiento de conducto por parte del endodoncista. (Duazary 2009-II 154-158)

Palabras clave: Geminación Dental, Fusión.

ABSTRACT

The dental anomalies can be classified in different groups: anomalies of volume, anomalies of number, anomalies of shape, anomalies of position and anomalies by union. Within the last ones we distinguished between fusion, dental germination, concrescence, coalescence and anchylosis alveolus. The germination is more frequent in the anterior teeth, although also it can affect to premolars and molars, being an anomaly by infrequent union (prevalence 0.5%). The present case is a young person of 25 years old without medical antecedents of interest that goes to consultation to the orthodontist due to aesthetic nonconformity. The orthodontist diagnostics clinical and by x-rays examination, germination in tooth 32 and is sent to rehabilitation, so that through a unique crown with morphology of lateral left inferior be made carving and thus to gain space for the orthodontics movements which, in addition to that, was necessary the accomplishment of root canal treatment by the endodontics.

Key words: Dental fusion, Dental gemination.

* Odontólogo Residente de Endodoncia Universidad de Cartagena
Cartagena, Barrio Nuevo Bosque , 7a Etapa Mz 56 L 5 Correo electrónico. Cartagena, Bolívar, Colombia. Sur América
Zwiterion1@hotmail.com drjoselfloar@yahoo.es

**Odontologo Universidad Metropolitana, Residente Endodoncia Universidad De Cartagena, Calle 17 # 7-27, Chinú (Cordoba)
raulfortich@hotmail.com

*** Odontólogo Universidad de Cartagena, Especialista en Periodoncia. Universidad Pontificia Javeriana, Magíster en Educación. Universidad del Norte. Candidato a Doctorado en Ciencias Biomédicas. Universidad de Cartagena. Docente Titular Facultad de Odontología Universidad de Cartagena. Campus de la Salud Zaragocilla. Cartagena, Bolívar, Colombia. Sur América. Correo electrónico antoniodiazcc@yahoo.com

**** Odontólogo Universidad Javeriana, especialista en endodoncia Universidad Javeriana. Director Postgrado de Endodoncia. Profesor Titular Facultad de Odontología Universidad de Cartagena. Campus de la Salud Zaragocilla. Cartagena, Bolívar, Colombia. Sur América. Correo electrónico ecovom@yahoo.com



INTRODUCCIÓN

Las alteraciones de los órganos dentarios comprenden variaciones en los tejidos propios del diente como dentina, esmalte, alteraciones de la forma y número de los dientes presente en cavidad oral y de gran importancia las alteraciones en la forma de los dientes.¹

Dentro de las anomalías dentarias por efecto de unión encontramos la fusión que se define como la unión de dos gérmenes dentarios continuos correspondientes a piezas dentales normales y que continúan juntos el desarrollo erupcionando fusionados.² Esta unión de los gérmenes y en los dientes posteriormente formados y erupcionados se puede identificar a nivel de esmalte, de cemento, de esmalte y cemento, de esmalte, cemento y dentina, o incluso puede involucrar todos los extractos del diente involucrando a la pulpa dental.³

La geminación por su lado consiste en el intento de formación de dos dientes a partir de un solo germen dentario.⁴ Es una alteración frecuente en dientes anteriores, aunque también puede afectar a premolares y molares. La morfología de estos dientes depende de las características del supernumerario, pues el diente procedente del germen dentario presenta una morfología normal, si exceptuamos las alteraciones típicas de la unión tales como suele aparecer un surco de profundidad variable que se continua o no en la raíz y que indica el trayecto definido de la adhesión entre ambos gérmenes.⁵ Una valoración radiológica resulta necesaria para lograr definir la limitación entre los estratos involucrados en la geminación y si ésta es total o coronaria. Con frecuencia el supernumerario fusionado suele proceder del germen del diente al que está unido. También puede provenir de un germen independiente, siguiendo un mecanismo de unión parecido al que se produce en la fusión. En este caso la razón de la unión radica en la ausencia del septum óseo entre ambos gérmenes.⁶

La etiología de la geminación no está descrita con claridad en la actualidad, aunque estudios como los de Pindborg 1970, Shafer et al 1983 y Caliskan 1992 inclinan la predisposición genética como una de las principales causas del desarrollo de la alteración morfoanatómica dentaria,⁷ respondiendo así a una herencia recesiva o autosómica dominante con poca penetración.⁸ Otros autores proponen como posibles causas determinados factores ambientales, traumas, déficit vitamínico, enfermedades sistémicas.⁹

La geminación ocurre más en la dentición temporal (0,5% de prevalencia en niños) que en la dentición permanente (0,1% de prevalencia en adultos).¹⁰ La frecuencia de los casos de geminación bilateral es del 0,02% en la primera y segunda dentición.¹¹ Con respecto a su frecuencia de aparición en las distintas razas, es más frecuente su hallazgo en la raza mongoloide (5%) que en la caucásica (0,5%).¹²

PRESENTACIÓN DE UN CASO

Paciente de sexo masculino, de 25 años de edad acude a consulta especializada de ortodoncia por encontrarse insatisfecho con su apariencia estética. Al iniciarse la valoración el ortodoncista se percata de la presencia de una alteración morfológica del órgano dentario 32 (Figura 1), en la cual se describe la unión de dos dientes y que además no se encuentran perfectamente ubicados en la arcada dental inferior por no contar con el espacio suficiente. El ortodoncista a través de una radiografía panorámica y una exhaustiva valoración clínica, se percata que el paciente presenta un órgano dentario supernumerario unido a nivel de la corona al 32 (Figura 2). El diagnóstico obtenido es geminación en órgano dentario 32. El paciente es remitido a rehabilitación para que a través de tallado y corona se individualice el diente en forma de lateral inferior derecho y disminuir así el tamaño natural y lograr la posterior ubicación del diente en la arcada dental y la alineación total de los órganos dentarios en la culminación del tratamiento de endodoncia.

Antes del tratamiento rehabilitador, el paciente es valorado por endodoncia donde se diagnostica pulpa sana (Figura 3), se procede a la realización del tratamiento de conducto radicular del órgano dentario con fines protésicos. Se procede a anestésiar al paciente con lidocaina 2% y aislamiento absoluto con tela de caucho (Figura 4). El acceso a la cámara pulpar se realizó de acuerdo con los principios universales de la apertura y preparación de la cavidad endodóntica. Se determinó longitud de trabajo con la ayuda del localizador apical Propex I® de la casa Densply corporation (Figura 4). La instrumentación se realizó con sistema Protaper® y la obturación definitiva con gutapercha y técnica de condensación combinada entre lateral y vertical (Figura 5).

DISCUSIÓN

Algunos autores describen estas alteraciones en las que un diente se une a otro, como anomalías de

forma o de número.¹³⁻¹⁵ En la actualidad se acepta principalmente que estas anomalías sean consideradas como alteraciones por unión, ya que la alteración en la forma y en el número de dientes en la arcada es consecuencia de la unión entre los gérmenes dentales. Las alteraciones por unión han recibido numerosos nombres: geminación, fusión, dicotomía, concrecencia, doble diente, sinodoncia, esquizodoncia, gemelación, etc.¹⁶⁻¹⁹ Bashkar²⁰ considera que la geminación se produce cuando un germen se divide en dos y esta división no es total, existiendo una raíz y dos coronas, mientras que en la fusión encontramos dos coronas y una o dos raíces, pero generalmente existen dos conductos. Shafer²¹ continúa en esa línea pero usa el término “gemelación” en lugar de geminación y Burket²² opina que la fusión afecta generalmente a un diente normal y a un supernumerario.

Law *et al*²³ mantienen que en la geminación existe un mismo brote dentario malformado con un conducto y una raíz, mientras que en la fusión los dientes están unidos por dentina y tienen canales independientes. La existencia de tantos criterios para clasificar estas alteraciones, así como la imposibilidad práctica de explicar el mecanismo real en que se produjo la anomalía, da lugar a una gran confusión al realizar el diagnóstico.²⁴ Por ejemplo, la división de un germen puede dar lugar a dos dientes, que si bien frecuentemente uno de ellos está hipodesarrollado, no siempre debe ser así, pudiendo diagnosticar una geminación como una fusión. Por otra parte, dos gérmenes que no estén separados por un septum óseo y se estén desarrollando a la vez pueden unirse. Supongamos que la unión se produce entre un diente normal y un supernumerario conoide sin apenas raíz. El diagnóstico sería de geminación, a todas luces erróneo, puesto que se produce una fusión. Por tanto los intentos de correlacionar la apariencia del diente fusionado/geminado con los mecanismos de producción de la anomalía son cuando menos, no concluyentes, en gran parte debido a la variabilidad en la morfología de éstos. El diagnóstico diferencial entre dientes fusionados y geminados debe hacerse con base en la fórmula dentaria y con análisis radiográfico a través de radiografía panorámica. En los dientes fusionados, al interesar la fusión a dos dientes normales habrá disminución en el número de piezas dentales. Aquí el mecanismo de producción de la anomalía es la unión entre dos gérmenes normales. En la geminación la unión se produce entre un germen normal y uno supernumerario por lo que no hay disminución en el número de dientes. En este no es posible asegurar si el supernumerario procede del germen dental o de la lámina dental y posteriormente se desarrolla una fusión.

En la práctica odontológica existen múltiples paradigmas que influyen en la decisión de tratar los dientes que se encuentren afectados endodónticamente por alteraciones pulpares y en mucho de estos casos se recurre a la extracción de estos y posterior reemplazo inmediato por implantes o prótesis fija. En este caso particularmente es propuesto por el ortodoncista la posibilidad de ganar espacio en la arcada inferior para una correcta ubicación de los dientes a través de tratamiento ortodóntico y se evalúa entonces la posibilidad de tratar este diente geminado por rehabilitación para que con un tallado selectivo se le pudiese conformar con una corona de características anatómicas correspondientes al diente 32 y que a su vez por la cantidad de tejido dentario a retirar y la conformación anatómica de la raíz y de los conductos radiculares remite al endodoncista para realizar tratamiento de conducto con fines protésicos y así rehabilitar y cumplir con el objetivo inicial trazado por el ortodoncista y entonces proyectarse así una correcta alineación de los dientes contando con un espacio óptimo. Todos estos resultados son obtenidos gracias a la aplicación de la interdisciplinariedad en las distintas especialidades de la Odontología todas con un objetivo, el preservar el mayor tiempo posible el diente en boca totalmente sano.²⁵

REFERENCIAS BIBLIOGRÁFICAS

1. Beltes P, Huang G. Endodontic treatment of an unusual mandibular second molar. *Endod Dent Traumatol.* 1997 ;13(2):96-8.
2. Schuur AHB, van Loveren C. Double teeth: review of the literature. *ASDC J Dent Child.* 2000;67(5):313-25.
3. Hernández-Guisado JM, Torres-Lagares D, Infante-Cossío P, Gutiérrez-Pérez JL. Geminación dental: presentación de un caso. *Med Oral* 2002; 7: 231- 6.
4. Duncan WK, Helpin ML. Bilateral fusion and gemination: a literature analysis and case report. *Oral Surg Oral Med Oral Pathol.* 1987;64(1):82-7.
5. Favalli O, Webb M, Culp J. Bilateral twinnig: report of case. *ASDC J Dent Child* 1998; 65: 268-71.
6. Brook AH, Winter GB. Double teeth: a retrospective study of “geminated” and fused teeth in children. *Br Dent J.* 1970;129(3):123-30.
7. Aryanpour S, Bercy P., J. Van Nieuwenhuysen P. Endodontic and periodontal treatments of a geminated mandibular first premolar. *Int Endod J.* 2002;35(2):209-14.
8. Stewart RE, Prescott GH. Oral facial genetics. San Luis: Ed. Mosby; 1976. p. 138-42.
9. Yuen SWH, Chan JCY, Wei SHY. Double primary teeth and their relationship with their permanent successors. *Pediatr Dent.* 1987;9(1):42-8.

10. Trubman A, Silberman SL. Triple teeth: case reports of combined fusion and gemination. *J Dent Child* 1988; 55: 298-9.
11. Duncan WK, Helpin ML. Bilateral fusion and gemination: a literature analysis and case report. *Oral Surg Oral Med Oral Pathol.* 1987;64(1):82-7.
12. Croll TP, Rains NJ, Chen E. Fusion and gemination in one dental arch: report of a case. *ASDC J Dent Child.* 1981;48(4):297-9.
13. Vega JM, Fernandez JM, Precioso JJ. Alteración morfológica (¿fusióngemación?) en la zona incisiva superior; Tratamiento endodóncico, quirúrgico y ortodóncico. Presentación de un caso. *Rev Actual Estom Esp.* 1988; 48: 27-34.
14. Trull JM, Matas A, Vall-Llosera J. Germinación dental: tratamiento multidisciplinario de un incisivo central superior. *Av Odontoestomatol* 1996; 12: 203-5.
15. Gorlin RJ, Goldman HM. Patología oral. Barcelona: Ed. Salvat; 1971. p. 123-34.
16. Tony H, Adam P, Begum A. Non endodontic coronal resection of fused and geminated vital teeth. *Oral Surg Oral Med Oral Pathol* 1997; 83: 501-5.
17. Calikshan MK. Traumatic gemination – triple tooth. Survey of the literature and report of a case. *Endod Dent Traumatol* 1992; 8: 130-3.
18. Ruprecht A, Batniji S, El-Neweihi E. Double teeth: the incidence of gemination and fusion. *J Periodontol.* 1985; 9: 332-7.
19. Puy L, Pizarro C, Navarro F. Double teeth: case reports. *J Clinical Ped Dent* 1991; 15: 120-4.
20. David HT, Krakowiak PA, Pirani AB. Nonendodontic coronal resection of fused and geminated vital teeth. A new technique. *Oral Surg Oral Med Oral Pathol Oral Radiol Endod.* 1997;83(4):501-5.
21. Hülsmann M, Bahr R, Grohmann U. Hemisection and vital treatment of a fused tooth – literature review and case report. *Endod Dent Traumatol.* 1997;13(6):253-8.
22. Turell IL, Zmener O. Endodontic therapy in a fused mandibular molar. *J Endod.* 1999;25(3):208-9
23. Tsesis I, Steinbock N, Rosenberg E, Kaufman AY. Endodontic treatment of developmental anomalies in posterior teeth: treatment of geminated/fused teeth .report of two cases. *Int Endod J.* 2003;36(5):372-9
24. Maibaum WW. Fusion or confusión? *Oral Surg Oral Med Oral Pathol* 1990; 69: 656-8.
25. Braun A, Appel T, Frentzen M. Endodontic and surgical treatment of a geminated maxillary incisor. *Int Endod J.* 2003;36(5):380-6

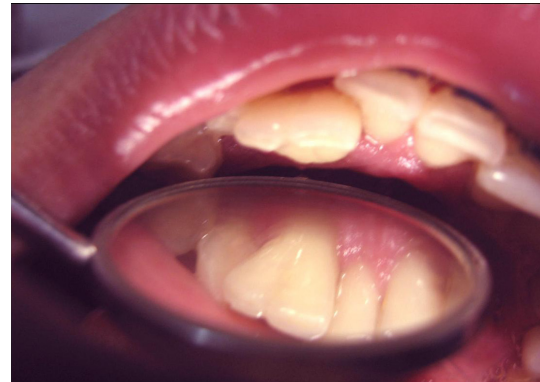

Figura 1. Fotografía clínica inicial de diente 32

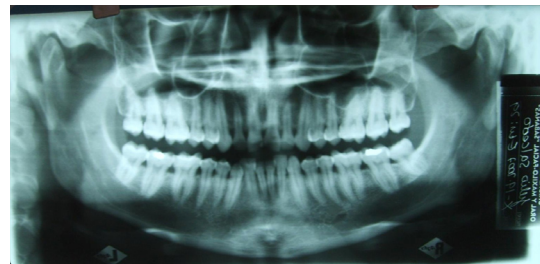


Figura 2. Radiografía Panorámica confirmatoria de ausencia de dientes supernumerario

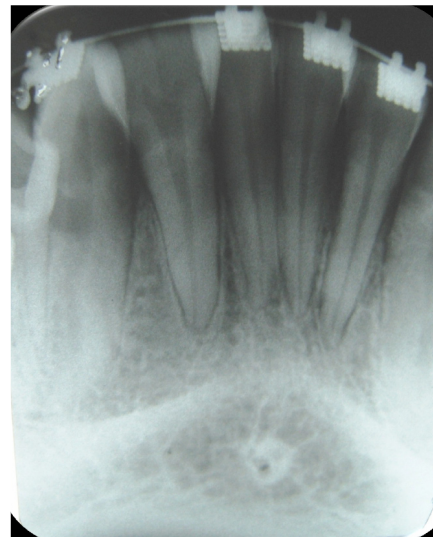


Figura 3. Radiografía periapical del diente 32 mostrando anatomía radicular de conducto único y unión de dos coronas.

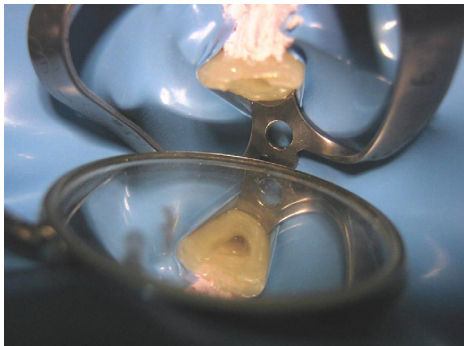


Figura 4. Apertura y aislamiento absoluto

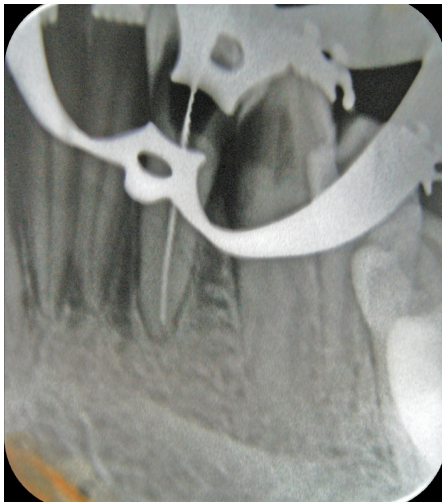

Figura 5. Conductometría diente 32 con localizador apical Propex 1® de la casa Densplay corporations.

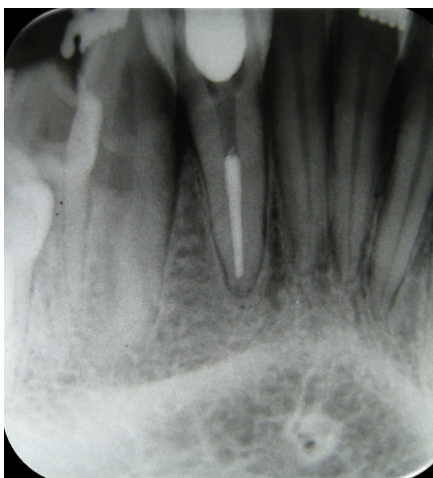

Figura 6. Radiografía final. Obturación definitiva del conducto radicular.