



Reporte de casos clínicos

Sinusitis maxilar de origen dental: a propósito de un caso con resolución

Maxillary sinusitis of dental origin: A case with resolution

Cristina Suaza-Ortiz¹, Jaime Plazas-Román², Antonio Díaz-Caballero³,

Para citar este artículo: Suaza-Ortiz E, Plazas-Román J. Díaz-Caballero A. Sinusitis maxilar de origen dental: a propósito de un caso con resolución. Duazary. 2024;21:69-76. <https://doi.org/10.21676/2389783X.5402>

Recibido en julio 28 de 2023

Aceptado en marzo 28 de 2024

Publicado en línea en marzo 31 de 2024

RESUMEN

Este caso clínico abordó la sinusitis maxilar de origen dental, resaltando la colaboración entre odontólogos y otorrinolaringólogos. El paciente presentó dolor en la zona 26, siendo diagnosticado con periodontitis apical crónica y sinusitis maxilar por imágenes radiográficas. El tratamiento comprendió la extracción del diente afectado, aplicación de láser, aloinjerto y membranas, seguido de implantología guiada en la zona 26. La colaboración multidisciplinaria resultó crucial para un diagnóstico y tratamiento eficaces. Aunque la sinusitis maxilar de origen dental suele diagnosticarse tardíamente en odontología, un enfoque integral permitió aliviar síntomas y restaurar la función masticatoria y estética del paciente.

Palabras clave: sinusitis maxilar; periodontitis apical; infección focal dental; láseres de diodo; proceso alveolar; aloinjerto; fibrina.

ABSTRACT

This clinical case addressed maxillary sinusitis of dental origin, highlighting the collaboration between dentists and otolaryngologists. The patient experienced pain in area 26 and was diagnosed with chronic apical periodontitis and maxillary sinusitis through radiographic images. The treatment involved extracting the affected tooth using a laser, allograft, and membranes, followed by a guided implantology in area 26. Multidisciplinary collaboration was crucial for effective diagnosis and treatment. Although maxillary sinusitis of dental origin is often diagnosed late in dentistry, a comprehensive approach alleviated symptoms and restored masticatory function and aesthetics for the patient.

Keywords: Maxillary Sinusitis; Periapical Periodontitis; Focal Infection; Dental; Diode Laser; Alveolar Process; Allografts; Fibrin.

1. Asociación Colombiana de Cirujanos Orales y maxilofaciales. Bogotá. Colombia: cristina.suaza@dentica.com.co - <https://orcid.org/0009-0005-0145-7904>

2. Universidad de Cartagena. Corporación Universitaria Rafael Núñez. Cartagena, Colombia. Correo: jplazasr@unicartagena.edu.co - <https://orcid.org/0000-0002-5040-6899>

3. Universidad de Cartagena. Cartagena, Colombia. Correo: adiazc1@unicartagena.edu.co - <http://orcid.org/0000-0001-9693-2969>

INTRODUCCIÓN

Los senos maxilares, ubicados detrás de los pómulos y sobre los dientes superiores, son cavidades llenas de aire en los huesos maxilares que se conectan con la cavidad nasal a través de pequeños orificios llamados ostiums. Además de actuar como cámaras de resonancia vocal y reducir el peso del cráneo, protegen las estructuras dentales superiores. Están revestidos por la membrana de Schneider, una fina capa mucosa que secreta moco para lubricar y proteger la cavidad sinusal, manteniendo su presión y equilibrio.^{1,2}

La integridad de la membrana de Schneider puede verse comprometida por comunicaciones entre la cavidad oral y el seno maxilar, ocasionadas por infecciones dentales severas o procedimientos dentales invasivos. Esta situación puede desencadenar una sinusitis maxilar odontogénica, permitiendo la entrada de bacterias o material dental al seno maxilar y dificultando el tratamiento dental. La perforación de esta membrana puede requerir reparación quirúrgica, por lo que es fundamental considerar su estado durante los procedimientos dentales para evitar complicaciones.³

La sinusitis maxilar, resultado de la inflamación de los senos paranasales, puede originarse por diversas causas, como infecciones, alergias o traumas. Las infecciones dentales, conectadas a través de conductos de drenaje, pueden propagarse a los senos maxilares, dando lugar a la sinusitis maxilar de origen dental.⁴⁻⁶

Esta variante de sinusitis surge a menudo debido a enfermedades dentales como caries profundas, abscesos o intervenciones dentales invasivas. Las bacterias del foco infeccioso dental se expanden a los senos maxilares, provocando inflamación e infección sinusales.^{7,8}

El diagnóstico preciso de la sinusitis maxilar de origen dental puede ser desafiante, ya que los síntomas pueden asemejarse a los de otras formas de sinusitis. Sin embargo, es crucial tener en cuenta la historia clínica y dental del paciente, junto con una evaluación clínica y radiográfica adecuada para establecer una relación causal entre la infección dental y la sinusitis maxilar.^{9,10}

Los síntomas comunes de la sinusitis maxilar incluyen dolor facial en las mejillas, congestión nasal, secreción nasal espesa y amarillenta o verdosa, goteo posnasal, dolor de cabeza frontal o en la parte superior, sensación de presión en la cara y los ojos, así como pérdida parcial o total del sentido del olfato.¹¹

La radiografía, aunque útil, puede ser limitada en el diagnóstico de sinusitis maxilar. En caso de duda, la tomografía computarizada (TC) proporciona una imagen detallada de los senos paranasales, siendo más precisa para confirmar el diagnóstico debido a su mayor precisión. Se prefiere la proyección Waters en radiografía y la tomografía para evaluar los senos maxilares en casos de sospecha de sinusitis.¹²

El objetivo del artículo es presentar un caso clínico de sinusitis maxilar de origen dental, donde una infección dental se convirtió en una infección sinusal. Se analizan síntomas, hallazgos radiográficos y tratamiento. Se destaca la colaboración entre odontología y otorrinolaringología para diagnosticar y tratar eficazmente esta complicación.

El artículo presenta un caso clínico de sinusitis maxilar de origen dental, abordando síntomas, hallazgos radiográficos y tratamiento. Resalta la relevancia del caso para la literatura médica al mejorar la comprensión y manejo de esta complicación. La evaluación clínica y radiológica adecuada es esencial para establecer la relación entre la infección dental y la sinusitis maxilar, subrayando la importancia de identificar y tratar eficazmente esta condición para mejorar el manejo clínico. Este artículo proporciona información valiosa que puede guiar la práctica clínica y la comprensión de la sinusitis maxilar de origen

dental en la literatura médica.

REPORTE DE CASO CLÍNICO

Se presenta el caso de una paciente femenina de 35 años que manifiesta haber presentado dolor a la función masticatoria y a la presión en la zona del diente 26 aproximadamente hace 2 años, después de haber recibido previamente un tratamiento de conducto y obturación en resina del diente involucrado. Las imágenes de tomografía *cone beam* revelaron la pérdida de continuidad en el piso del seno maxilar e hiperdensidad irregular en el seno maxilar izquierdo (Figura 1).

En el caso tratado, la sinusitis maxilar no es directamente causada por una comunicación entre la cavidad oral y el seno maxilar. Si esa fuera la condición, el uso de tomografías con contraste dentro del área afectada podría ser una prueba diagnóstica relevante. Se debe evitar la maniobra de Valsalva, ya que podría crear o ampliar una comunicación existente.

En este caso particular, se hace referencia más a una inflamación de baja intensidad y de larga duración, que provoca una respuesta de la membrana del seno maxilar.

El diagnóstico definitivo fue periodontitis apical crónica en el 26, con una sinusitis maxilar de origen dental.

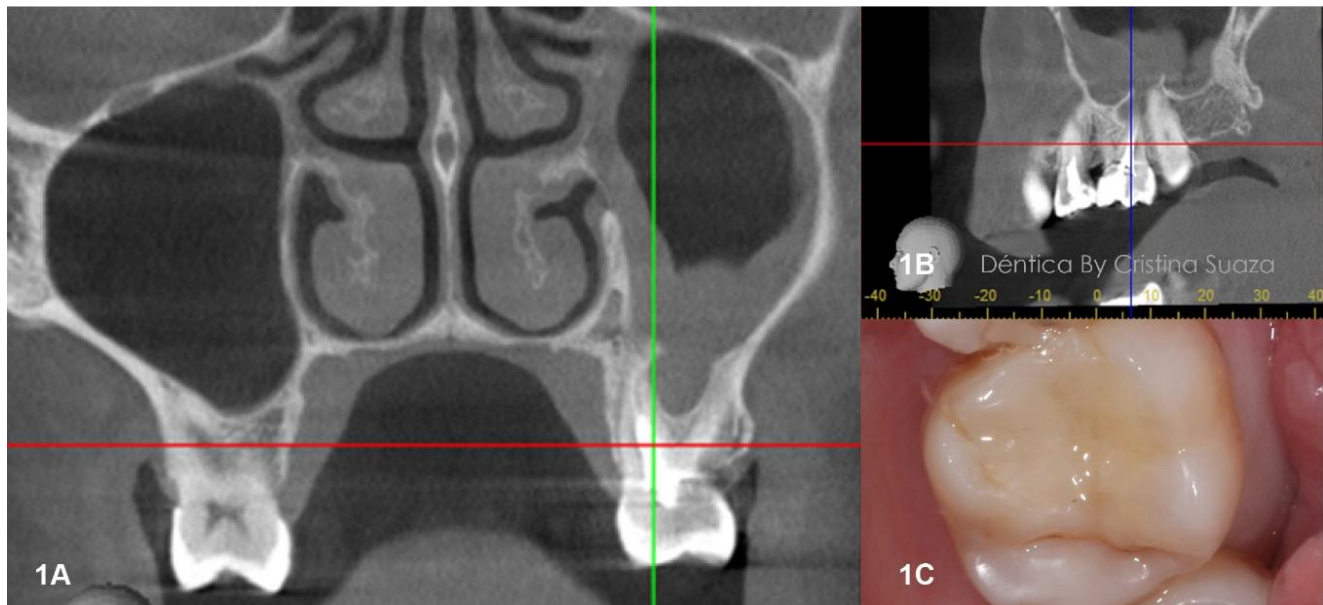


Figura 1. Se observan en los cortes de la TC la hiperdensidad del seno maxilar izquierdo, con la solución de continuidad del piso del dicho seno y la imagen clínica del diente 26.

El plan de tratamiento incluyó una exodoncia atraumática, seguida de raspaje y curetaje óseo. Además, se realizó la descontaminación del seno maxilar y la hemostasia utilizando un láser de diodo Biolase®. Se llevó a cabo la preservación ósea alveolar utilizando un aloinjerto Liofix®, junto con membranas de PRF y membranas Ossix Volumax® (Figuras 2, 3 y 4).

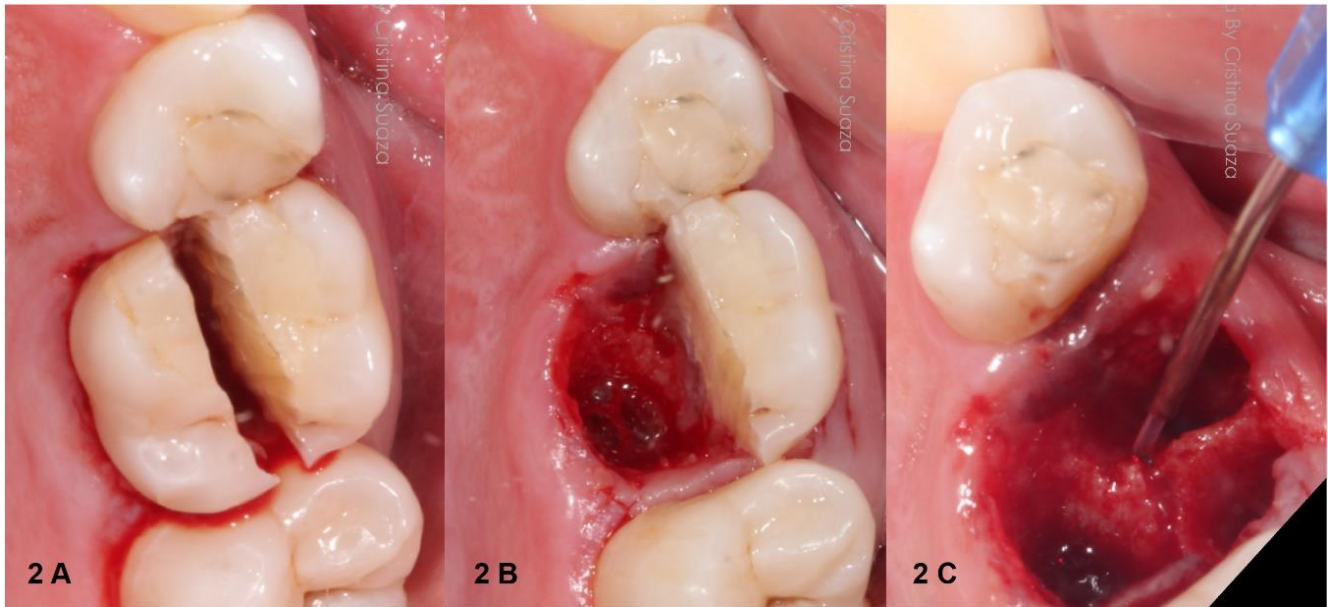


Figura 2. A Inicio de Trisección de diente 26 para hacer extracción atraumática B extracción de raíz palatina C exodoncia completa y descontaminación de alveolo con láser de diodo Biolase®.

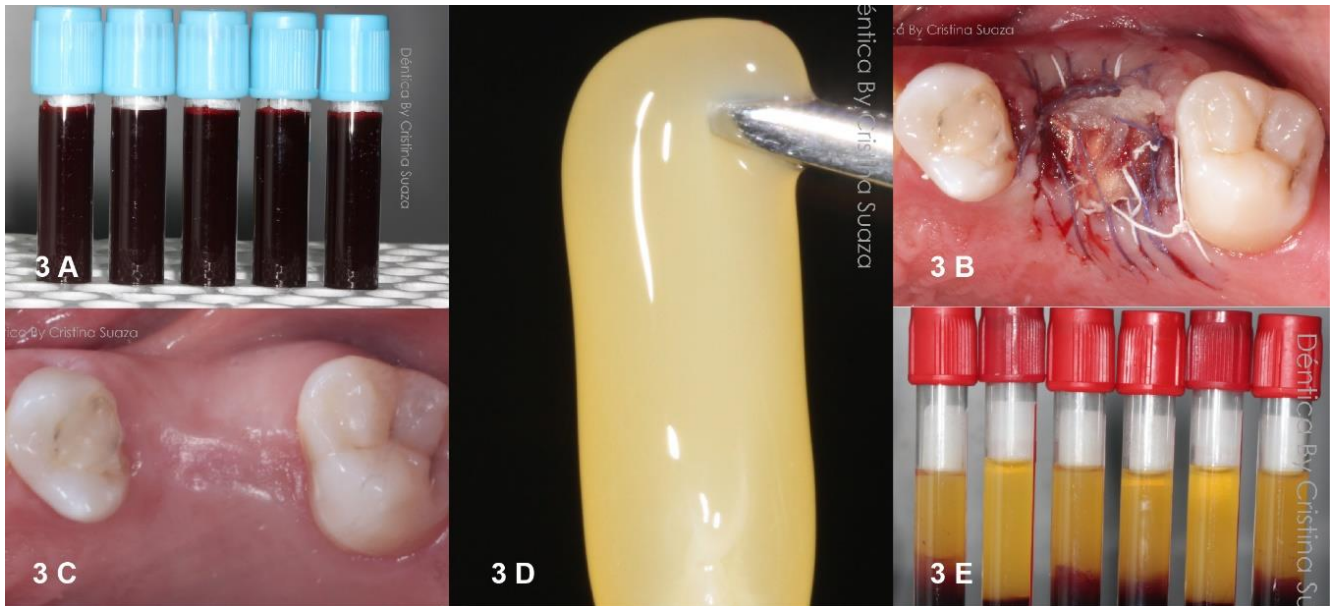


Figura 3. A toma de muestra sanguínea autóloga total para centrifugado E Elaboración de Fibrina rica en plaquetas (PRF) D. Membranas de PRF B. Aloinjerto en posición con membrana Ossix plus® y membranas de PRF, sutura C Proceso de cicatrización de la preservación alveolar.

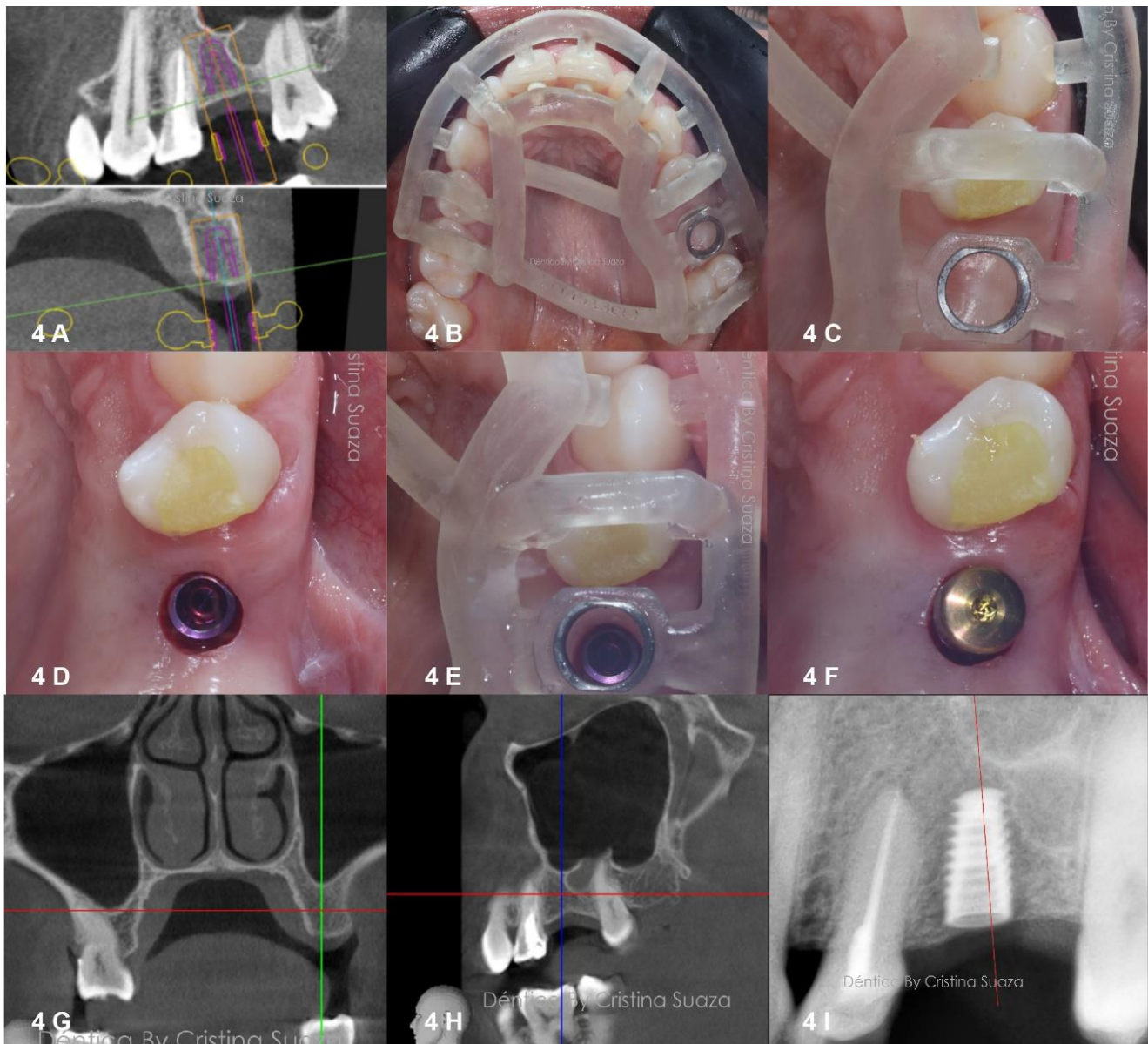


Figura 4. A. Planificación virtual de la posición del implante B. Prueba de la guía quirúrgica C. verificación de asentamiento de la guía D. Implante dental casa comercial Mis implants E, e corrobora posición del implante con respecto a la guía F. implante dental con healing o tornillo de cicatrización G. Corte de tomografía coronal que muestra la cicatrización ósea y del seno maxilar H. corte sagital de TC en donde se observa adecuada hipodensidad del seno maxilar después de la extracción del diente y descontaminación de este UI. Radiografía periapical que confirma la posición del implante.

DISCUSIÓN

Rokas *et al.*¹³ realizaron una revisión sistemática de los diversos tratamientos de la sinusitis maxilar de origen dental. La solución es más dirigida al problema de la etiología y no a la sintomatología del seno. Aunque, la sintomatología clínica es distinto a otros tipos de sinusitis, el régimen de tratamiento de la sinusitis maxilar odontogénica es diferente. Consiste en eliminar la infección dental y el manejo de la sinusitis. Actualmente, el uso del abordaje de Caldwell-Luc está limitado y se recomienda solo cuando se necesita un mejor acceso a los senos paranasales, por ejemplo, para extraer cuerpos extraños

grandes. La cirugía endoscópica de los senos paranasales se usa ampliamente en la actualidad para eliminar la mucosa de los senos paranasales inflamada, los cuerpos extraños y los dientes desplazados, al mismo tiempo que se preserva la función fisiológica de los senos paranasales. A veces, la eliminación de la infección dental por sí sola es suficiente para resolver la sinusitis maxilar odontogénica, pero a veces es necesaria la cirugía endoscópica sinusal concomitante o el abordaje de Caldwell-Luc para la resolución completa.¹³

Sato *et al.*¹⁴ de manera contraria a lo establecido establece que el manejo exitoso de la sinusitis maxilar odontogénica implica una combinación de tratamiento médico con cirugía dental y/o cirugía endoscópica de los senos paranasales. Sin embargo, es limitado el consenso sobre el momento óptimo de la cirugía de senos. Aunque varios estudios han enfatizado la cirugía dental como la modalidad de tratamiento principal para la sinusitis de origen dental, hay evidencia reciente que sugiere que la cirugía endoscópica sólo puede ser un enfoque de tratamiento efectivo.¹⁴

Aunque los síntomas y signos radiográficos pueden simular una sinusitis rinogénica, la sinusitis odontogénica con lesiones periapicales es fundamentalmente una infección endodóntica. Se considera una de las principales causas de sinusitis de origen dental, especialmente cuando se presenta de forma unilateral. A pesar de este examen dental de rutina, no se realiza y la infección periapical con frecuencia permanece sin ser diagnosticada por odontólogos, otorrinolaringólogos y radiólogos. Este punto es clave y fundamental para entender la importancia de este tipo de publicaciones de acuerdo a lo que establece la literatura actual.¹⁵

Tal como lo mencionan Bilge *et al.*¹⁶ la calidad del *cone beam* en este tipo de sinusitis de origen dental es fundamental, tanto para el diagnóstico como para su seguimiento dentro de las prácticas odontológicas actuales, tal como se establece en el presente documento. Es comparable el empleo de esta herramienta imagenológica. Pero al contrastar con los mismos autores, en su investigación consiguen demostrar que, de los 50 senos evaluados para detectar la presencia de patología sinusal, 24 de 50 no cambiaron postoperatoriamente, la patología aumentó en diez senos y la patología disminuyó en 16. Cuando se evaluaron las regiones del seno maxilar después de la elevación indirecta de los senos nasales, elevación directa de los senos nasales, y en pacientes que solo se sometieron a cirugía de implante. Por lo tanto, es importante establecer una comunicación clara y adecuada con el paciente para que tenga en cuenta estas posibles situaciones que se pueden presentar en el tratamiento de la condición clínica.¹⁶

Es de resaltar que similar al presente caso se menciona en la literatura lo reportado por Kocum *et al.*¹⁷ ellos observaron que la sinusitis odontogénica era común y tiende a ser unilateral y crónica. El origen dental se debe identificar y tratar adecuadamente y sin subestimarse. Debe existir una estrecha cooperación entre otorrinolaringólogos y odontólogos la cual tiene un papel crucial para lograr resultados óptimos.

CONCLUSIONES

A pesar de ser de frecuente aparición la sinusitis maxilar de origen dental tal como en el caso reportado, en múltiples oportunidades no es diagnosticada a tiempo por los servicios de odontología. El tratamiento definitivo de la paciente tratada fue la eliminación del molar involucrado, el tratamiento adecuado del alvéolo dental, lo que permitió a largo plazo restaurar esa zona edéntula, en un sitio con alta sintomatología sinusal.

DECLARACIÓN SOBRE CONFLICTOS DE INTERÉS

Los autores declaran que no existe conflicto de intereses.

CONTRIBUCIÓN DE LOS AUTORES

CSO realizó la cirugía, análisis de resultados, corrección de documentos y aprobación versión final.

JPR participó en el análisis de resultados, corrección de documentos y aprobación versión final.

ADC contribuyó en el análisis de resultados, corrección de documentos y aprobación versión final.

REFERENCIAS

1. Whyte A, Boeddinghaus R. The maxillary sinus: physiology, development and imaging anatomy. *Dentomaxillofacial Radiol.* 2019;48:20190205. <https://doi.org/10.1259/dmfr.20190205>
2. Somayaji K, Muliya VS, KG MR, Malladi UK, Nayak SB. A literature review of the maxillary sinus with special emphasis on its anatomy and odontogenic diseases associated with it. *Egypt J Otolaryngol.* 2023;39:173. <https://doi.org/10.1186/s43163-023-00536-7>
3. Alghofaily M, Alsufyani N, Althumairy RI, AlSuhailani A, Alfawzan F, AlSadhan L. Odontogenic factors associated with maxillary sinus schneiderian membrane thickness and their relationship to chronic sinonasal symptoms: An ambispective cohort study. *Diagnostics.* 2023;13:2710. <https://doi.org/10.3390/diagnostics13162710>
4. De Lima CO, Devito KL, Baraky Vasconcelos LR, Prado M do, Campos CN. Correlation between endodontic infection and periodontal disease and their association with chronic sinusitis: a clinical-tomographic study. *J Endod.* 2017;43:1978-83. <https://doi.org/10.1016/j.joen.2017.08.014>
5. Lee MJ, Siek TJ, Hirst CS. Chronic maxillary sinusitis in palaeopathology: A review of methods. *Int J Paleopathol.* 2024;44:51-64. <https://doi.org/10.1016/j.ijpp.2023.11.005>
6. Liu S, Chen X, Wang XX, Li Y, Feng J, Wang X. Association between odontogenic conditions and maxillary sinus abnormalities: A retrospective cone-beam computed-tomographic study. *Ann Palliat Med.* 2023;12(2):36575. <https://doi.org/10.21037/apm-22-950>
7. Kwon MS, Lee BS, Choi BJ, Lee JW, Ohe JY, Jung JH, et al. Closure of oroantral fistula: a review of local flap techniques. *J Korean Assoc Oral Maxillofac Surg.* 2020;46:58-65. <https://doi.org/10.5125/jkaoms.2020.46.1.58>
8. Molteni M, Bulfamante AM, Pipolo C, Lozza P, Allevi F, Pisani A, et al. Odontogenic sinusitis and sinonasal complications of dental treatments: a retrospective case series of 480 patients with critical assessment of the current classification. *Acta Otorhinolaryngol Ital.* 2020;40:282-9. <https://doi.org/10.14639/0392-100X-N0457>
9. Martu C, Martu MA, Maftai GA, Diaconu-Popa DA, Radulescu L. Odontogenic sinusitis: from diagnosis to treatment possibilities-a narrative review of recent data. *Diagn Basel Switz.* 2022;12:1600. <https://doi.org/10.3390/diagnostics12071600>
10. Kim SM. Definition and management of odontogenic maxillary sinusitis. *Maxillofac Plast Reconstr Surg.* 2019;41:13. <https://doi.org/10.1186/s40902-019-0196-2>
11. Psillas G, Papaioannou D, Petsali S, Dimas GG, Constantinidis J. Odontogenic maxillary sinusitis: A comprehensive review. *J Dent Sci.* 2021;16:474-81. <https://doi.org/10.1016/j.jds.2020.08.001>

12. Alsufyani N, El-Hakim H, Major P. Prevalence of maxillary sinus hypoplasia and association with variations in the sinonasal complex: a cone beam CT study. *Clin Oral Investig*. 2021;25:5463-71. <https://doi.org/10.1007/s00784-021-03854-3>
13. Aukštakalnis R, Simonavičiūtė R, Simuntis R. Treatment options for odontogenic maxillary sinusitis: a review. *Stomatologija*. 2018;20:22-6.
14. Sato K, Chitose SI, Sato K, Sato F, Ono T, Umeno H. Pathophysiology of current odontogenic maxillary sinusitis and endoscopic sinus surgery preceding dental treatment. *Auris Nasus Larynx*. 2021;48(1):104-9. <https://doi.org/10.1016/j.anl.2020.07.021>
15. Kwiatkowska MA, Szczygielski K, Chloupek A, Szczupak P, Jurkiewicz D. Clinical characteristics of odontogenic sinusitis with periapical lesions. *Am J Otolaryngol*. 2022;43:103338. <https://doi.org/10.1016/j.amjoto.2021.103338>
16. Bilge NH, Dagistanli S, Karasu YÖ, Orhan K. Comparison of pathologic changes in the maxillary sinus before and after dental implant surgery using cone beam computed tomography. *Int J Oral Maxillofac Implants*. 2023;38:1115-22. <https://doi.org/10.11607/jomi.10321>
17. Kocum P, Šedý J, Traboulsi J, Jiráček P. One-stage combined ENT and dental surgical treatment of odontogenic sinusitis: a prospective study. *Eur Arch Otorhinolaryngol*. 2023;281:1347-1356. <https://doi.org/10.1007/s00405-023-08332-y>