



Reporte de casos clínicos

Vólvulo de íleon distal: una causa infrecuente de dolor abdominal en adultos mayores: reporte de caso clínico

Distal ileum volvulus: A rare cause of abdominal pain in older adults: Clinical case report

Paola Vanessa Sosa-Sarmiento¹, Adolfo Gonzalez-Hasad², José Ocampo-Chaparro³, Carlos Reyes-Ortiz⁴, Sara Gil-Yande⁵

1. Universidad del Valle. Cali, Colombia. Correo: paola.sosa@correounivalle.edu.co - <https://orcid.org/0000-0002-6973-9837>
2. Universidad del Valle. Cali, Colombia. Correo: adolfo.gonzalez@correounivalle.edu.co - <https://orcid.org/0000-0001-5862-4906>
3. Universidad del Valle. Cali, Colombia. Correo: jose.m.ocampo@correounivalle.edu.co - <https://orcid.org/0000-0001-6084-4764>
4. Florida A&M University. Tallahassee, USA. Correo: carlos.reyesortiz@fam.u.edu - <https://orcid.org/0000-0001-7983-7791>
5. Universitario del Valle. Cali, Colombia. Correo: saraluciagil5@gmail.com - <https://orcid.org/0000-0002-2306-6139>

Para citar este artículo: Sosa-Sarmiento PV, González-Hadad A, Ocampo-Chaparro J, Reyes-Ortiz C, Lucía-Gil S. Vólvulo de íleon distal: Una causa infrecuente de dolor abdominal en adultos mayores: reporte de caso clínico. *Duazary*. 2023;20(4):303-309. <https://doi.org/10.21676/2389783X.5069>

Recibido en marzo 12 de 2023

Aceptado en febrero 24 de 2024

Publicado en línea en febrero 29 de 2024

RESUMEN

Palabras clave:

vólvulo intestinal; intestino delgado; envejecimiento; obstrucción intestinal.

El dolor abdominal en los adultos mayores (AM) es un desafío por los cambios fisiológicos del envejecimiento, manifestaciones clínicas atípicas y multimorbilidad. El objetivo es presentar un paciente AM con dolor abdominal de una etiología poco común de dolor abdominal y de obstrucción intestinal, como lo es el vólvulo intestinal. Se presenta un paciente de 82 años con múltiples condiciones geriátricas, quien ingresó por dolor abdominal subagudo, y clínica sugestiva de obstrucción intestinal. La tomografía axial computarizada de abdomen muestra el signo del remolino compatible, con diagnóstico de vólvulo de íleon distal.

ABSTRACT

Keywords:

Intestinal volvulus; Small intestine; Aging; Intestinal obstruction.

Abdominal pain in older adults (OA) is a challenge due to the physiological changes of aging, atypical clinical manifestations, and multimorbidity. The objective is to present an OA patient with a rare etiology of abdominal pain and intestinal obstruction, such as intestinal volvulus. An 82-year-old patient with multiple geriatric conditions is presented, who was admitted for subacute abdominal pain and symptoms suggestive of intestinal obstruction. Computed axial tomography of the abdomen shows the swirl sign compatible with a diagnosis of volvulus of the distal ileum.

INTRODUCCIÓN

El vólvulo es una patología poco habitual que implica una torsión anormal del tracto gastrointestinal sobre su propio eje¹. Su síntoma cardinal es el dolor abdominal agudo^{2,3}. Se presentan aproximadamente 2 – 3 casos por 100.000 habitantes año en Estados Unidos. Esta afección puede manifestarse en distintas partes del sistema digestivo, en el colon, particularmente en el sigmoide y el ciego, seguido del intestino delgado y el estómago, en un orden de frecuencia relevante en el contexto del paciente adulto^{4,5}.

El vólvulo del intestino delgado se piensa que es una condición casi exclusiva de niños, por su baja frecuencia en adultos, en caso de presentarse en estos últimos es más común en personas mayores de 65 años y mujeres, es infrecuente; en un análisis datos se encontró que la incidencia fue de 0,6 por año⁴. Se clasifica en primario y secundario; donde en el primario no existe alteración anatómica predisponente y el secundario cuando se presentan alteraciones anatómicas tales como: malrotaciones, bridas, adherencias y tumores²⁻⁴.

En el caso de los adultos mayores (AM) las principales etiologías de la obstrucción de intestino delgado son: adherencias, tumores y hernias. Se ha relacionado con peores resultados en AM frágiles secundario a su baja reserva funcional, con deterioro principalmente de su funcionalidad y mayor estancia hospitalaria. Existe la recomendación de la realización de valoración geriátrica integral la cual puede ayudar a tomar decisiones adicionales con respecto a la orientación clínica del paciente⁶. Es una entidad que amenaza la vida y su enfoque debe estar dirigido a un diagnóstico oportuno para un tratamiento precoz³.

La obstrucción del intestino delgado es una causa común de cirugía de emergencia y en los AM está relacionada con una alta carga de morbimortalidad⁶. El diagnóstico del dolor abdominal agudo en los AM puede ser desafiante por multimorbilidad previa, por la dificultad para realizar la anamnesis, síntomas inespecíficos y un examen físico más complejo de ejecutar que en la población más joven⁷. El objetivo es presentar el caso de un paciente AM con dolor abdominal de una etiología poco común, el vólvulo intestinal y localización anatómica inusual.

REPORTE DE CASO CLÍNICO

Adulto mayor de 82 años masculino, con escolaridad primaria completa. Consulta al servicio de urgencias donde fue evaluado inicialmente por el servicio de cirugía general, el paciente mencionaba un cuadro clínico de diez días de evolución, consistente en distensión y dolor abdominal de intensidad moderada, localizado en hemiabdomen derecho, no irradiado ni referido; asociado con vómito, hiporexia, ausencia de deposiciones y flatos siete días antes de su ingreso. No refería antecedentes quirúrgicos, patológicos, farmacológicos ni otros de importancia.

El examen físico impresionaba crónicamente enfermo, somnoliento, deshidratado. Los signos vitales con tensión arterial de 90/65 mmHg, frecuencia cardíaca 112 latidos por minuto, frecuencia respiratoria 22 y saturación de oxígeno 93%, a nivel abdominal con distensión marcada, peristaltismo aumentado y dolor difuso a la palpación, sin presencia de masa o signos de irritación peritoneal.

Se muestran los resultados de los estudios de laboratorio que documentaron leucocitosis leve, con desviación a la izquierda, proteína C reactiva elevada, hipernatremia leve, hipercloremia moderada, gases arteriales con acidosis respiratoria con hipoxemia leve, tiempos de coagulación normales, antígeno para COVID- 19: negativo y lesión renal aguda KDIGO 1, se aplicó escala SOFA con 5 puntos (Tabla 1).

Posteriormente se realizó radiografía simple de abdomen donde se evidenciaron hallazgos radiológicos de obstrucción intestinal se observaron los signos clásicos de grano de café y Chilaiditi derecho y no se observó el área hepática y edema interasas (Figura 1). Con lo anterior se inició manejo médico, con hidratación y paso de sonda nasogástrica, tratamiento antibiótico con piperacilina/ tazobactam a dosis de 4,5 gramos cada 6 horas.

Se solicitó valoración por el servicio de Geriátrica quien realiza valoración geriátrica integral y aplica diferentes escalas para la evaluación de los dominios biológico, funcional, mental, nutricional y social. Los valores de las escalas permitieron determinar que el paciente antes de su hospitalización presentaba baja multimorbilidad, dependencia leve para las

actividades básicas y moderada para las actividades instrumentales de la vida diaria (Tabla 2). Además, se establecieron condiciones y síndromes geriátricos como fragilidad, sarcopenia, delirium, depresión,

probable deterioro cognitivo por quejas de memoria subjetivas referidas por la familia, malnutrición y riesgo social intermedio.

Tabla 1. Resultados de los estudios de laboratorio.

Examen de laboratorio	Resultados	Valores normales (Unidades)
Hemoglobina	14,6	13,7 – 17,5 g/dL
Hematocrito	43,2%	40,1 -51%
Leucocitos	9,86	4,230 - 9,070 x 10 ³ /UL
Plaquetas	261	163,000 – 337,000
Proteína C reactiva	16,1	0 – 10 mg/ dL
Sodio	146	137 – 145 mmol/L
Potasio	4,7	3,5 – 5,1 mmol/L
Cloro	114	98 – 107 mmol/L
Glucosa	80	74 – 106 mg/ dL
Colesterol total	53	0 – 200 mg/dL
Albumina	2,4	3,5 – 5 g/dL
Bilirrubina total	0,5	0,2 – 1,3 mg/dL
Creatinina	1,33	0,7 – 1,2 mg/dL
Gases arteriales	pH:7,17 PCO ₂ : 69 PO ₂ : 63 HCO ₃ : 21,1 BE: - 4,6	pH: 7,35 – 7,45 PCO ₂ : (35 - 48) PO ₂ : (83 - 108) HCO ₃ : (21 – 28) BE: (-2 - 3)

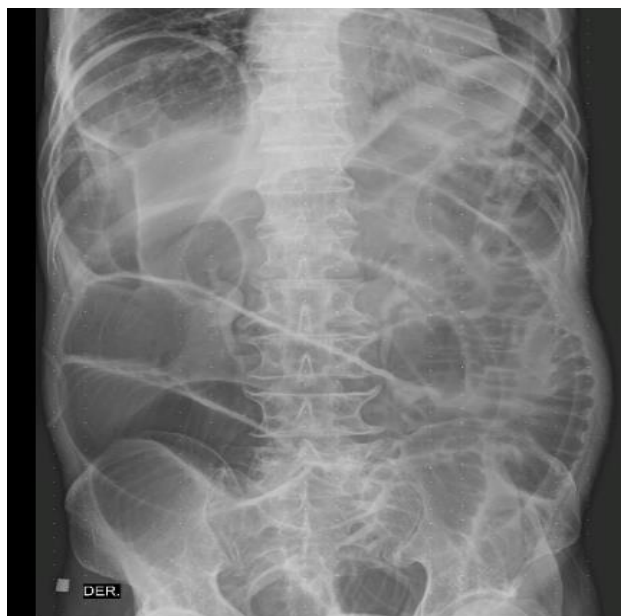

Figura 1. Radiografía simple de abdomen que muestra distribución anormal del gas en tracto digestivo, aumento del diámetro intraluminal en las asas.

Seguidamente se realizó tomografía computarizada (TAC) de abdomen donde se observó el cambio de calibre con imagen de medio remolino (Figura 2a), con pequeños ganglios de hasta 0,79 mm (dos) (Figura 2b), sin evidentes engrosamientos murales. Dilatación de las asas de intestino delgado, que alcanzan diámetros de hasta 6 cm, con nivel hidroaéreo, cambios del calibre a nivel del íleon distal en el flanco derecho (Figura 2c). Retrógradamente colapso del marco colónico, con escasas burbujas de aire en el colon transversal distal y del descendente proximal, con escasas burbujas de aire residual en la ampolla rectal (Figura 2c). Escasa cantidad de líquido libre en la excavación pélvica y a nivel subhepático derecho el signo de Chilaiditi (Figura 2c).

Tabla 2. Escala de valoración geriátrica integral según dominio

Dominio	Escala	Puntuación	Interpretación
Biológico	Índice de Charlson	4 puntos	Alta carga de comorbilidad
Funcional	Índice de Barthel	95 / 100 puntos	Dependencia leve para las actividades básicas de la vida diaria
Funcional	Índice de Lawton y Brody	4 / 8 puntos	Dependencia moderada para las actividades instrumentales de la vida diaria
Síndromes geriátricos	Escala clínica de fragilidad	5 puntos	Fragilidad leve
Síndromes geriátricos	Tamizaje para sarcopenia (SARC - F)	4 puntos	Positivo para sarcopenia
Mental (Delirium)	CAM	¾ puntos	Diagnóstico de delirium
Mental (Depresión)	Escala de Cornell	10 puntos	Depresión leve
Nutrición	Test corto de valoración nutricional (MNA - SF)	5 puntos	Tamizaje positivo para malnutrición
Social	Escala de Gijón	10 puntos	Existe riesgo social

(CAM: Confusion Assessment Method, MNA - SF: Mini Nutritional Assessment Short Form)

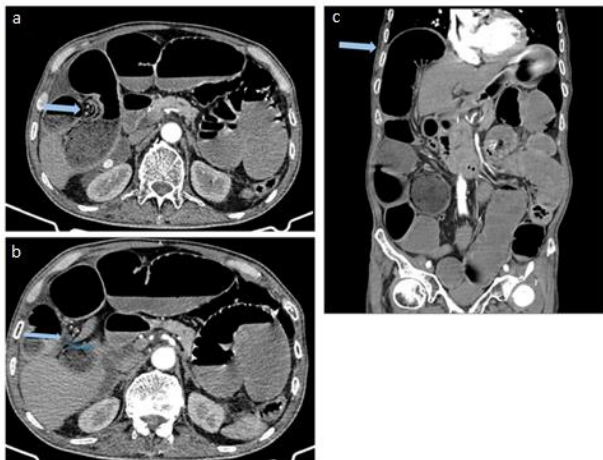


Figura 2. Tomografía de abdomen: a) flecha azul: imagen de medio remolino; b) flecha azul: ganglio 0,79 mm; c) flecha azul: signo de Chilaiditi.

Se valoró el paciente en conjunto con el servicio de geriatría y cirugía general, se definió que se beneficiaba de procedimiento quirúrgico, a pesar del alto riesgo de mortalidad ya que era la única posibilidad de tratamiento, por la grave condición clínica en la que ingreso y por hallazgos en la valoración geriátrica integral descrita.

Se llevó de urgencia a laparotomía exploratoria, con hallazgos de severa dilatación de asas intestinales delgadas con marcado edema y eritema desde el ángulo de Treitz hasta válvula ileocecal. Área de transición en íleon distal por rotación sobre su eje (vólvulo) y perforación a tres cm de válvula ileocecal, contaminación fecal localizada, múltiples adenomegalias mesocólicas y mesoileales. No se identificaron lesiones sugestivas de neoplasia. Se practicó hemicolectomía derecha con anastomosis ileocolónica laterolateral.

Durante el posoperatorio inmediato el paciente presentó un cambio agudo y fluctuante del estado mental, alteración en la atención y deterioro de la conciencia, por lo cual se consideró que cursaba con un síndrome confusional agudo de tipo mixto, se indicaron medidas no farmacológicas.

Al día tres del posoperatorio, presentaba disnea, letargia, taquicardia e hipotensión sin respuesta a manejo con volumen, en radiografía de tórax con opacidad basal derecha, laboratorios con hiperlactatemia y acidosis respiratoria. Necesidad de oxígeno por máscara de no reinhalación, progresando a taquipnea y posterior inminencia de falla ventilatoria, con indicación de intubación orotraqueal, pero por las condiciones geriátricas

existentes, con relación a su reserva funcional limitada, fragilidad avanzada, se explicó a la familia que las intervenciones adicionales podrían ser fútiles y con la intención de no prolongar el sufrimiento del paciente. La familia decidió desistimiento para maniobras invasivas, adecuación del tratamiento terapéutico por medio de maniobras básicas de reanimación, manejo sintomático y confort. El paciente falleció al cuarto día de posoperatorio. La dificultad de la detección temprana de la causa del abdomen agudo en este paciente AM pudo determinar el mal desenlace fatal ya que el paciente tuvo complicaciones adicionales que empeoraron su pronóstico.

El estudio anatomopatológico de la pieza quirúrgica informó hemicolectomía derecha, bordes de resección viables, congestión vascular, apéndice de arquitectura histológica conservada, adenomegalia mesoileal correspondiente a ganglio linfático con hiperplasia sinusoidal.

DISCUSIÓN

El abdomen agudo en los AM suele ser un reto diagnóstico y terapéutico. Los cambios fisiológicos encontrados en el envejecimiento asociados con la dificultad en la realización de anamnesis, enfermedades preexistentes, polifarmacia, alteración de la percepción del dolor, deterioro cognitivo y manifestaciones atípicas de la enfermedad, limitan en muchos casos hacer un diagnóstico y abordaje precoz con mayor probabilidad de desenlaces adversos en salud incluyendo la muerte⁸⁻¹⁰. Se ha observado que, entre los pacientes geriátricos mayores de 80 años, que requieren intervención quirúrgica por dolor abdominal, la tasa de mortalidad alcanza aproximadamente el 40%⁹.

En los AM el dolor abdominal puede ser de etiología Inflamatoria, obstructiva, médica o vascular¹⁰. Entre las etiologías de la obstrucción intestinal en adultos mayores, se destaca que el vólvulo colónico contribuye con un 3%, mientras que el vólvulo del intestino delgado representa únicamente el 1%, siendo aún más infrecuente la ocurrencia del vólvulo gástrico en este grupo demográfico⁴.

El vólvulo de intestino delgado es una causa mecánica de dolor abdominal de difícil diagnóstico, caracterizada específicamente por tres hallazgos: 1. Cuadro clínico típico de obstrucción intestinal (Dolor, náuseas y distensión abdominal), lo cual fue

el motivo de consulta del paciente, en un tiempo de evolución subagudo. 2. Radiografía de abdomen de predominio obstructivo, con la clásica imagen en grano de café, ofreciendo entre un 60-75% de acercamiento al diagnóstico^{11,12}, hallazgos documentados en la Figura 1. La Identificación del signo tomográfico del remolino, cabe resaltar que tiene una sensibilidad del 92% y una especificidad del 100% para el diagnóstico vólvulos del intestino delgado, sugiriendo hasta en el 60% de los casos una indicación quirúrgica, se ha observado que existe una asociación significativa entre encontrar este signo y presentar vólvulos intestinal, sin embargo, también se ha documentado en otras entidades^{2,13}, por tanto, es un hallazgo muy relevante, tal como fue encontrado en nuestro paciente, Figura 2.a. Adicionalmente en la radiografía y TAC de abdomen se documentó el signo de Chilaiditi, no reportado previamente en la literatura para un vólvulo de intestino delgado, Figura 2c.

Por otro lado, se han descrito calculadoras para evaluar el riesgo de los AM que se someten a procedimiento quirúrgico, se destaca la utilidad de la escala NSQIP Surgical Risk Calculator (SRC). Esta herramienta, al evaluar factores de riesgo geriátricos, ha demostrado ser capaz de predecir cuatro resultados posoperatorios de gran importancia: el delirium, necesidad nueva de uso de dispositivo de ayuda para la marcha, declinación funcional y aparición de úlceras por presión. Estos resultados tienen un impacto significativo en la morbimortalidad de los AM. Por lo tanto, esta calculadora se considera un excelente complemento, ya que ayuda a individualizar los riesgos del paciente y proporciona alertas para una actuación más eficaz en el período posoperatorio¹⁴.

Con respecto al tratamiento, se considera el quirúrgico a través de laparotomía exploratoria en busca identificar el sitio de la obstrucción y verificar el estado del intestino delgado comprometido para definir la necesidad de una resección intestinal del segmento afectado, su diagnóstico temprano es de suma importancia para evitar la isquemia intestinal y complicaciones postoperatorias¹⁵. Un estudio realizado por Joseph *et al*¹⁶, en pacientes sometido a cirugía general de urgencia en ancianos, donde se midió el índice de fragilidad; encontró que los pacientes clasificados como frágiles tienen un factor de riesgo independiente para el desarrollo de complicaciones intrahospitalarias; adicionalmente encontró que edad no predice las complicaciones

postoperatorias. Esto lleva a no interpretar la edad como único marcador de desenlaces desfavorables¹⁶.

En algunos casos donde no se presenta isquemia mesentérica se puede realizar como maniobra terapéutica la destorsión mesentérica, aunque en el 50% de los casos se va a requerir la resección del intestino delgado por el compromiso vascular¹⁷. Además, se ha documentado que la mortalidad está reportada entre un 10 - 35% en pacientes sin necrosis intestinal, en contraste hasta en el 100% en presencia de necrosis intestinal¹⁵. El paciente requirió hemicolectomía derecha por necrosis y perforación intestinal.

Al ingreso el paciente presentaba sepsis, multimorbilidad, lesión renal aguda y delirium durante la hospitalización lo cual nos puede indicar un mayor riesgo de mortalidad en los siguientes 30 días¹⁸. En este caso presentaba criterios de severidad de malnutrición como hipocolesterolemia, linfopenia e hipoalbuminemia severa. La unión de estos factores pudo haber condicionado el desenlace fatal del paciente.

CONCLUSIONES

El presente caso corresponde con un AM masculino sin antecedente de cirugía abdominal previa, quien consultó por dolor abdominal agudo y síntomas clínicos de obstrucción intestinal, los hallazgos tomográficos de síndrome de Chilaiditi y signo de remolino, a nivel del intestino delgado, el cual tiene una sensibilidad y especificidad para establecer el diagnóstico de un vólvulos del intestino delgado, siendo una causa infrecuente de obstrucción intestinal, se requiere de una alta sospecha clínica acompañada de imágenes diagnósticas de alta resolución para realizar un diagnóstico y manejo inicial precoz. Su tratamiento depende de un diagnóstico temprano, los hallazgos quirúrgicos y del estado del intestino delgado comprometido. Adicionalmente los AM en algunas ocasiones los síntomas son menos claros, más prolongados e inespecíficos y es fundamental la realización de la valoración geriátrica integral, escalas pronósticas y valoración multidisciplinar.

DECLARACIÓN SOBRE CONFLICTOS DE INTERÉS

Los autores declaran que no existe conflicto de intereses.

CONTRIBUCIÓN DE LOS AUTORES

Primer autor: trabajo clínico, búsqueda bibliográfica y redacción del manuscrito.

Segundo autor: cirujano interviniente, búsqueda bibliográfica y redacción del manuscrito.

Tercer autor: diseño metodológico, redacción y ajuste del manuscrito.

Cuarto autor: redacción y ajuste del manuscrito.

Quinto autor: trabajo clínico y redacción del manuscrito.

REFERENCIAS

1. Peterson CM, Anderson JS, Hara AK, Carena JW, Menias CO. Volvulus of the gastrointestinal tract: Appearances at multimodality imaging. *Radiographics*. 2009;29(5):1281-1293. <http://dx.doi.org/10.1148/rg.295095011>.
2. López-Casillas N, Cuevas-González A, Zambrano-Lechuga R. Vólvulo primario de íleon: una rara forma de obstrucción intestinal en el adulto. Reporte de caso y revisión de la literatura. *Rev Chil Cir*. 2018;70(3):285-290. <http://dx.doi.org/10.1016/j.rchic.2017.03.009>
3. Santín-Rivero J, Núñez-García E, Aguirre-García M, Hagerman-Ruiz-Galindo G, de la Vega-González F, Moctezuma-Velasco CR. Vólvulo de intestino delgado. Reporte de caso y revisión de la bibliografía. *Cir Cir*. 2015;83(6):522-526. <https://doi.org/10.1016/j.circir.2015.05.033>
4. Bauman ZM, Evans CH. Volvulus. *Surg Clin North Am*. 2018;98(5):973-993. <http://dx.doi.org/10.1016/j.suc.2018.06.005>.
5. Alavi K, Poylin V, Davids JS, Patel SV, Felder S, Valente MA, et al. The American Society of

- Colon and Rectal Surgeons clinical practice guidelines for the management of colonic volvulus and acute colonic pseudo-obstruction. *Dis Colon Rectum*. 2021;64(9):1046-1057. <https://doi.org/10.1097/DCR.00000000000002159>.
6. Ozturk E, van Iersel M, Stommel MM, Schoon Y, Ten Broek RR, van Goor H. Small bowel obstruction in the elderly: A plea for comprehensive acute geriatric care. *World J Emerg Surg*. 2018;13:48. <https://doi.org/10.1186/s13017-018-0208-z>.
 7. Cartwright SL, Knudson MP. Evaluation of acute abdominal pain in adults. *Am Fam Physician*. 2008;77(7):971-978.
 8. Ocampo Chaparro, J. M.; González Hadad, A. Abdomen agudo en el anciano. *Rev Colomb Cir*. 2006;21:266-282.
 9. Magidson PD, Martinez JP. Abdominal pain in the geriatric patient. *Emerg Med Clin North Am*. 2016;34(3):559-574. <https://doi.org/10.1016/j.emc.2016.04.008>.
 10. Ocampo JM, Reyes-Ortiz CA, Rengifo A, Velasco MM. Isquemia mesentérica crónica en una anciana con demencia: un reto diagnóstico. *Rev Colomb Cir*. 2017;32:229-235. <https://doi.org/10.30944/20117582.29>.
 11. Rivera Nava JC. Vólvulo simultáneo de íleon y sigmoides. *Rev Gastroenterol Mex*. 2015; 80:115-6. <https://doi.org/10.1016/j.rgmex.2014.10.006>.
 12. Perrot L, Fohlen A, Alves A, Lubrano J. Management of the colonic volvulus in 2016. *J Visc Surg*. 2016;153(3):183-92. <https://doi.org/10.1016/j.jvisurg.2016.03.006>.
 13. Pina LN, Villa C, Laprovitta M, Carles G. Signo del remolino: cirugía de urgencia o falacia ad populum. *Rev Chil Cir*. 2018;70(6):551-556. <http://dx.doi.org/10.4067/s0718-4026201800060055>.
 14. Hornor MA, Ma M, Zhou L, Cohen ME, Rosenthal RA, Russell MM, Ko CY. enhancing the American college of surgeons NSQIP surgical risk calculator to predict geriatric outcomes. *J Am Coll Surg*. 2020;230(1):88-100. <http://dx.doi.org/10.1016/j.jamcollsurg.2019.09.017>.
 15. Shyam DC, Shyam RC. Small bowel volvulus in adult: A review of literature. *EJMED*. 2020;2:1-7. <http://dx.doi.org/10.24018/ejmed.2020.2.3.28>.
 16. Joseph B, Zangbar B, Pandit V, Fain M, Mohler MJ, Kulvatunyou N, et al. Emergency general surgery in the elderly: Too old or too frail? *J Am Coll Surg*. 2016; 222(5):805-813. <http://dx.doi.org/10.1016/j.jamcollsurg.2016.01.063>
 17. Santín-Rivero J, Núñez-García E, Aguirre-García M, Hagerman-Ruiz-Galindo G, de la Vega-González F, Moctezuma-Velasco CR. Vólvulo de intestino delgado. Reporte de caso y revisión de la bibliografía. *Cir Cir*. 2015;83(6):522-526. <http://dx.doi.org/10.1016/j.circir.2015.05.033>.
 18. Muñoz-Lombo JP, Tabares-Burbano A, Ocampo-Chaparro JM, Carvajal-Ortiz R, Casanova-Valderrama ME, Ortiz CA. Multimorbilidad y síndromes geriátricos: su efecto sobre la mortalidad en adultos mayores con sepsis: mortalidad en adultos mayores con sepsis. *Acta Med Colomb*. 2022;47. <https://doi.org/10.36104/amc.2022.2125>.

