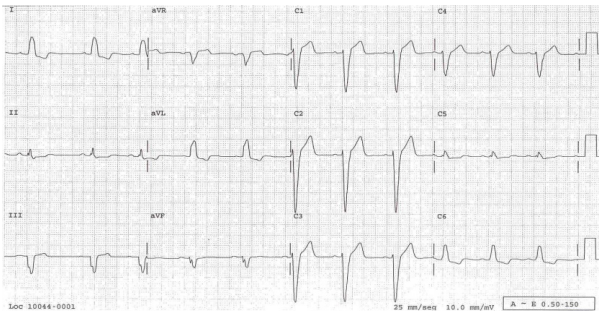


APUNTES DE ELECTROCARDIOGRAFÍA

Marvin Romero*, María del Mar Castro**, José García***, Johann Arrautdz****

Cuadro Clínico: Paciente de 75 años que ingresa al servicio de urgencias con cólico renal, antecedente de HTA medicado con Enalapril 20mg, se le toma un electrocardiograma evidenciando lo siguiente:



Con esta historia clínica y apoyándose en este electrocardiograma su diagnóstico es:

- Infarto agudo del miocardio de pared antero-septal
- Isquemia Subepicárdica de pared lateral
- Necrosis de pared inferior
- Bloqueo completo de rama izquierda del haz de His



INTERPRETACIÓN DEL ECG:

Ritmo: Sinusal regular

Frecuencia: 60x”

Eje: Izquierdo (-30°)

El Diagnóstico es un Bloqueo de rama izquierda completo del haz de His (BRIHH) debido a que cumple con los siguientes parámetros:

- Su eje desviado a la izquierda, es decir, el vector QRS es orientado en la dirección de la región miocárdica donde la despolarización es retrasada y completo porque su QRS > 0.12seg.
- V6-DI-AVL: se observa en el complejo qrs un patrón de r R' (figura 1), acompañado de una onda T (-) característico de una despolarización inadecuada.
- V1-V4, se encuentra los denominados cambios recíprocos del BRIHH, simulando un infarto acompañado de la elevación del ST.
- Pobre progresión de la Onda R en derivadas precordiales.

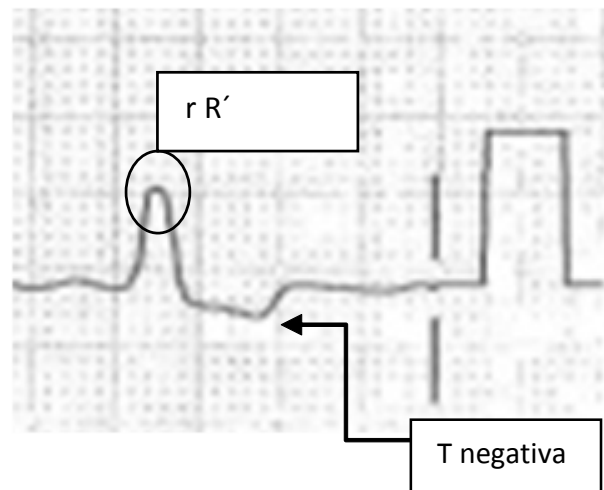


Figura 1. Morfología típica del BRIHH

REFERENCIAS BIBLIOGRÁFICAS

- Braunwald.The abnormal electrocardiogram. 2001
- Da Costa, David. ABC of clinical electrocardiography: Bradycardias and atrioventricular conduction block. BMJ. Volume 324 (7336).2. 2002.pp 535-538
- Goldberger.Electrocardiography.2001. Harrison's

*Estudiante del programa de Medicina de la Universidad del Magdalena.

**Estudiante del programa de Medicina de la Universidad del Magdalena.

***Estudiante del programa de Medicina de la Universidad del Magdalena.

****Estudiante del programa de Medicina de la Universidad del Magdalena.

- Hancock et al. AHA/ACCF/HRS Recommendations for the standardization e interpretation of electrocardiogram: Part V. J. Am. Coll. Cardiol. 2009;53;992-1002
- J.J. Arango. Manual De Electrocardiografía. Capitulo 19: Arritmias Cardiacas 5º Edición. 2003 pág. 239-242.
- Lindner UK, Dubin D. Introducción a la electrocardiografía. Capitulo Bloqueos Barcelona: Masson; 2004.

AGRADECIMIENTOS



Expresamos nuestros agradecimientos al Dr. Abraham Katime Zúñiga, director del grupo POPORO, por su asesoría durante la realización de este texto.