

# CERVICOBRAQUIALGIA ASOCIADA A SINDROME DE COOB

Luís Rafael Moscote Salazar\*, Héctor Escorcia\*\* y Ricardo Feris Chadid\*\*\*

## RESUMEN

La cervicobraquialgia es el dolor cervical irradiado a una de las extremidades superiores. Es un síndrome clínico que puede estar causado por diversas patologías.

El síndrome de Coob consiste en la asociación de una malformación vascular que compromete la piel y malformación vascular de la medula espinal.

Presentamos el caso de un paciente con cervicobraquialgia y síndrome de Coob manejado por el Servicio de Neurocirugía del Hospital Universitario CARI en Barranquilla, Colombia. (DUAZARY 2010, 88 - 90)

**Palabras Clave:** Síndrome de Coob, cervicobraquialgia, malformación vascular espinal, angiomatosis meningocutaneoespinal.

## ABSTRACT

The cervicobraquialgia is neck pain radiating to the upper extremities. it is a clinical syndrome that can be caused by various pathologies.

Cobb syndrome is the association of a vascular malformation that involves the skin and vascular malformation of the spinal cord.

We present a patient with Cobb syndrome cervicobraquialgia and managed by the department of neurosurgery, university hospital Cari in Barranquilla, Colombia.

**Keywords:** Cobb syndrome, cervicobraquialgia, spinal vascular malformation, angiomatosis meningocutaneoespinal.

\*Md residente de neurocirugía Universidad de Cartagena. Cartagena de Indias, Colombia.

\*\*Md neurocirujano Tímed-Hospital Universitario Cari. Barranquilla, Colombia.

\*\*\*Md neurocirujano Tímed-Hospital Universitario Cari Barranquilla, Colombia.



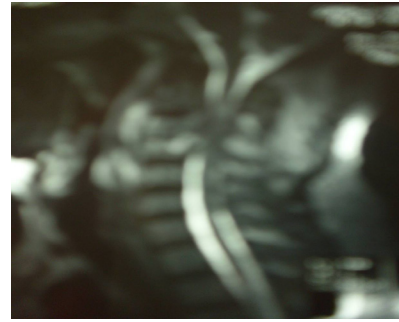
## INTRODUCCIÓN

La causa más frecuente de cervicobraquialgia es la compresión de una raíz nerviosa cervical baja a nivel de su emergencia radicular, que puede obedecer a varios procesos. El dolor cervicobraquiálgico puede acompañarse de trastorno sensitivo (parestias, hipoestesia), motor (paresia) y de reflejos osteotendinosos en el territorio de la raíz comprimida<sup>1</sup>.

El síndrome de Coob o angiomasosis cutánea meningoespinal consiste en una lesión vascular en piel y angioma del cordón espinal. A nuestro conocimiento existen 42 casos de síndrome de Coob reportados en la literatura mundial<sup>2</sup>.

## PRESENTACIÓN DE CASO

Masculino de 56 años de edad con antecedente de angioma capilar en región mentoniana izquierda, con cuadro clínico de 6 meses de evolución caracterizado por dolor cervical constante, de intensidad 8/10, irradiado a miembro superior izquierdo (MSI), no mejora con analgésicos tipo AINES, se exacerba con movimientos de columna cervical y asociado a parestias en MSI. Al examen físico se observa mácula hiperpigmentada en región mentoniana izquierda, paresia e hipoestesia en territorio C5, C6 y C7, hiperreflexia bicipital, tricipital y estilradial izquierda. Se le realizó radiografía de columna cervical que evidenció cambios osteoartrosicos. Resonancia magnetica nuclear simple y contrastada de columna cervical mostró lesión epidural C2, C3 y C4 con efecto compresivo discreto sobre saco dural que compromete neuroforamen. (Figura 1) Se realizó angiografía espinal que reveló malformación vascular de territorio de arteria tiroidea superior. Se consultó caso en junta médica considerándose realización de laminectomía C2, C3 y C4 con resección parcial de lesión vascular por abordaje cervical posterior. Paciente presentó postoperatorio satisfactorio y continua asintomático en los controles.



**Figura 1.** RMN Simple de columna cervical que muestra lesión heterogénea a nivel de C2, C3 y C4 con efecto compresivo sobre médula espinal.

## DISCUSIÓN

El síndrome de Coob es una rara entidad caracterizada por la combinación de una lesión vascular en piel y un angioma del cordón espinal<sup>3</sup>. La lesión vascular está presente desde el nacimiento pero puede no dar síntomas durante varios años e ir creciendo, pudiendo extenderse de manera profunda y producir severas alteraciones vertebrales que pueden provocar dolor, compresión espinal y un síndrome de paraplejía<sup>4</sup>. No se conoce predilección racial, a pesar de que muchos de los casos se han encontrado en caucásicos<sup>5</sup>. Existe una ligera predilección en los varones. La aparición de la enfermedad se da en la infancia o en la adolescencia<sup>6</sup>. Los pacientes típicamente se presentan con la aparición súbita de un dolor en la espalda o un dolor radicular en la extremidad inferior, asociado a un adormecimiento, que puede localizarse debajo de un dermatoma específico<sup>6</sup>. En nuestro paciente el síndrome de Coob se manifestó como cervicobraquialgia. Los síntomas más graves que puede presentarse son debilidad, paresia, pérdida sensorial y pérdida del control de la vejiga y de la actividad intestinal. Los pacientes generalmente experimentan una repentina aparición de dolor y debilidad, desde niños o jóvenes adultos<sup>5</sup>. La importancia de este caso radica en sospechar ante un cuadro de cervicobraquialgia y estigmas cutáneos vasculares la presencia de una lesión vascular espinal.

## **REFERENCIAS BIBLIOGRÁFICAS**

1. DesPrez JD, Kiehn CL, Vlastou C, Bonstelle C. Congenital arteriovenous malformation of the head and neck. *Am J Surg* 1978; 136:424-429.
2. Álvarez-Tutor J, Álvarez-Tutor E, Clint JL, Sauret J. Angiomatosis cutaneovertebral medular (síndrome de Cobb) *REV NEUROL* 2008; 47 (11): 613-614.
3. Jessen RT, Thompson S, Smith EB: Cobb syndrome. *Arch Dermatol* 1977. 113:1587-1590.
4. Soeda A, Sakai N, Iihara K, Nagata I. Cobb Syndrome in an Infant: Treatment with Endovascular Embolization and Corticosteroid Therapy: Case Report. *Neurosurgery*. 2003; 52(3):711-715.
5. Orrison WW. *Neuroimaging*. Vol. 2. Philadelphia: Saunders; 2000.
6. Vázquez A, et al. Cervicobraquialgia. *Guía de Urgencias Hospital de Navarra* 1999. Hoechst Marion Roussel; 1999: 267-268.