

MENINGOCOCCEMIA SIN MENINGITIS EN ADULTO JOVEN INMUNOCOMPETENTE: REPORTE DE CASO

MENINGOCOCCEMIA WITHOUT MENINGITIS IN AN INMUNOCOMPETENT YOUNG ADULT: CASE REPORT

TÍTULO CORTO: MENINGOCOCCEMIA SIN MENINGITIS EN ADULTO JOVEN

Andrés Felipe Ochoa-Díaz¹ , Santiago Sánchez-Pardo² 

Tipología: Reporte de caso

Para citar este artículo: Ochoa-Díaz AF, Sánchez-Pardo S. Meningococemia sin meningitis en adulto joven inmunocompetente: reporte de caso. Duazary. 2018 mayo; 15(2):211-. Doi: <http://dx.doi.org/10.21676/2389783X.2106>

Recibido en febrero 15 de 2017

Aceptado en mayo 02 de 2017

Publicado en línea en noviembre 01 de 2017

RESUMEN

La infección causada por *Neisseria meningitidis* es la responsable de una gran proporción de cuadros de meningitis y sepsis alrededor del mundo en niños y adultos jóvenes. Las presentaciones clínicas más frecuentes de la enfermedad meningocócica son la meningitis y la meningococemia, aunque esta última no es la más frecuente. La meningococemia sin meningitis ocurre en una de cada cinco personas que tuvieron la infección, y reporta tasas de mortalidad del 5 % al 20 %. Se presenta un caso de meningococemia sin meningitis asociado a coagulación intravascular diseminada con recuperación satisfactoria y sin secuelas, diferente a lo descrito en la literatura.

Palabras clave: Infecciones meningocócicas; *Neisseria meningitidis*; Meningitis; Sepsis; Coagulación intravascular diseminada.

ABSTRACT

The infection caused by *Neisseria meningitidis* is responsible of a big proportion of meningitis cases and sepsis in children and young adults around the world. The most frequent clinical features of meningococcal disease are meningitis and meningococemia, although the latter is not the most frequent. Meningococemia without meningitis occurs in 1 of 5 people who had the infection, and it is reported that its mortality rates are between 5 % to 20 %. We present a case of meningococemia without meningitis associated to intravascular disseminated coagulation with successful recovery and with no sequels, in opposition to what has been described on published researches.

Keywords: Meningococcal infections; *Neisseria meningitidis*; meningitis, sepsis, disseminated intravascular coagulation.

1. Estudiante de X semestre de Medicina. Universidad Industrial de Santander. Bucaramanga, Colombia. Correo: andresfelipe8diaz@hotmail.com - <http://orcid.org/0000-0001-9249-9117>

2. Residente segundo año de Especialización en Medicina Interna. Universidad Industrial de Santander. Bucaramanga, Colombia. Correo: sasanchez21@hotmail.com - <http://orcid.org/0000-0003-3869-6907>

INTRODUCCIÓN

La infección causada por *Neisseria meningitidis* es la responsable de una gran proporción de cuadros de meningitis y sepsis en niños y adultos jóvenes alrededor del mundo¹. Su incidencia tiene una amplia variabilidad, la cual depende de las características virulentas de las diferentes cepas que predominan en cada zona geográfica, la vacunación de la población, los estados de portadores y la susceptibilidad individual a la infección² que se encuentra en 1 por cada 100.000 habitantes¹ a nivel mundial. En países en vía de desarrollo, el serogrupo predominante es el A; sin embargo, en los Estados Unidos de América se ha asociado al serotipo C con múltiples casos en adolescentes y adultos jóvenes^{1,3}. Para Colombia el serogrupo B es el más frecuente, seguido del C y el Y⁴.

La infección por meningococo puede focalizarse en el sistema nervioso central, establecerse como bacteriemia o cursar con ambos compromisos. La meningococemia sin meningitis ocurre en uno de cada cinco personas que tuvieron la infección¹, y reporta tasas de mortalidad del 5 % al 20 %⁴; según estudios realizados en Japón, se reporta que son más altas comparadas con pacientes con meningitis meningocócica^{5,6}.

Para Colombia, la incidencia anual de infección confirmada es de 0,18 casos por cada 100.000 habitantes y la mortalidad reportada por enfermedad meningocócica es del 13 % en promedio, con picos de letalidad en menores de un año del 20 %, y entre los 15 y 59 años del 22 %. Además, de los pacientes que fallecieron por la infección, el 62 % murió en los primeros tres días de iniciado el cuadro, y el 80 % después de la primera consulta a un servicio médico⁴.

Cuando se cursa con meningococemia existe una alteración de la integridad vascular que

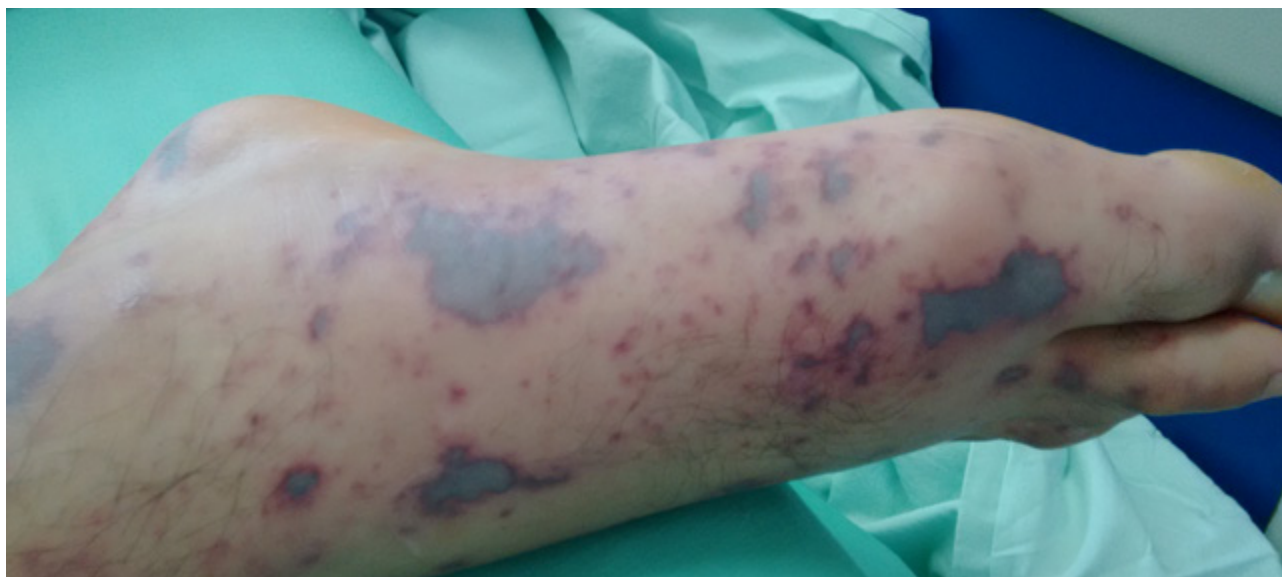puede conducir a una Coagulación Intravascular Diseminada (CID) y se favorece un estado protrombótico mediado por una endotoxina denominada lipooligosacaridasa^{7,8}. El objetivo de esta revisión es reportar un caso de meningococemia sin meningitis en un paciente adulto joven inmunocompetente, resaltando que esta presentación es infrecuente dentro de este grupo poblacional, y el éxito del tratamiento sin complicaciones posteriores.

CASO CLÍNICO

Se trata de un paciente adulto joven de 24 años de edad quien fue atendido en un hospital de tercer nivel de la ciudad de Bucaramanga, Colombia, en el mes de agosto de 2016, por un cuadro clínico de aproximadamente 24 horas de evolución consistente en aparición de lesiones en piel de aspecto macular, de color violáceo y algunas equimóticas; inicialmente se presentaron en las extremidades inferiores con posterior progresión a las extremidades superiores y el tronco. Además de estas, el paciente presentaba fiebre cuantificada en 39° C, múltiples episodios de vómito y malestar general.

Al examen físico de ingreso se encontró un paciente en malas condiciones generales, con dificultad respiratoria y de aspecto tóxico. La mucosa oral estaba seca y presentaba algunas lesiones violáceas pequeñas en paladar blando, sin presencia de adenomegalias cervicales. En la piel destacaban las lesiones de los miembros inferiores y superiores de diferentes tamaños, violáceas, duras y dolorosas a la palpación (Figura 1). El resto del examen físico no mostró demás alteraciones y no había signos de irritación meníngea. Como antecedentes de importancia destacan trabajar en minería, la ausencia de vacunación, tabaquismo y el consumo previo de cocaína inhalada ocasionalmente tres meses previos a la presentación del cuadro clínico.

Figura 1. Lesiones en piel características de meningococcemia.



Se realizaron diferentes paraclínicos que evidenciaron alteración de las pruebas de coagulación con prolongación del Tiempo Parcial de Tromboplastina (TPT) con un valor máximo de 45 seg (control de 24 seg), y aumento del INR con valor máximo de 1,9 (Tabla 1). Además de esta alteración, se documentó trombocitopenia con valores mínimos de 60.000 plaquetas/ μ L, y aumento de los productos de degradación de

fibrina con dímero D mayor de 10.000 UI/ μ L. Se realizó punción lumbar a las 48 horas posteriores al inicio de la terapia antibiótica dada la alteración en los tiempos de coagulación y la necesidad de múltiples transfusiones de hemoderivados (plasma fresco congelado), con obtención de líquido cefalorraquídeo claro con un recuento de leucocitos de 1 (1 leucocito mononuclear), glucorraquia de 55,7 mg/dL y proteinorraquia de 39,2 mg/dL.

Tabla 1. Valores de tiempos de coagulación del paciente y control de acuerdo con el laboratorio clínico.

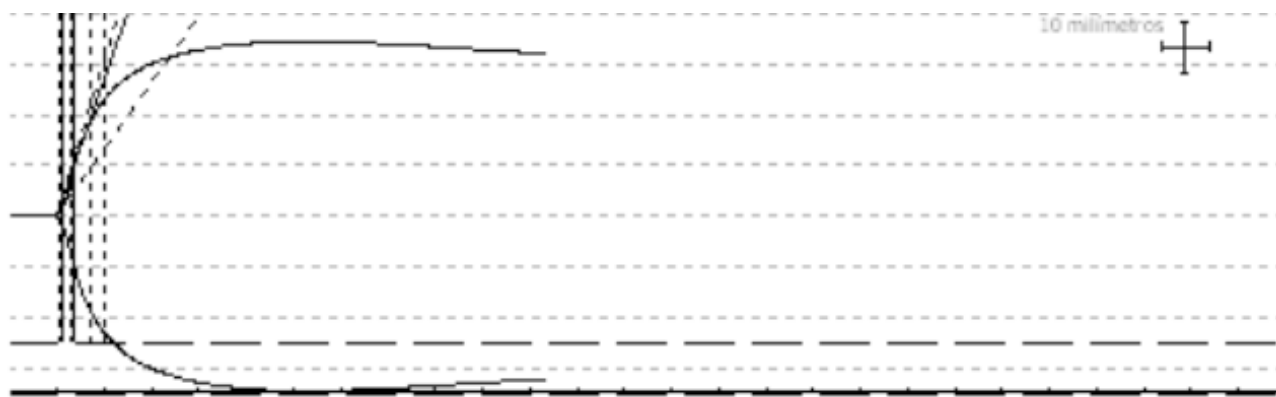
FECHA	TP (Seg)	CONTROL (Seg)	PTT (Seg)	CONTROL (Seg)	INR
INGRESO	20	10	39	25	1,9
6 HORAS	17	10	43	25	1,6
18 HORAS	18	10	45	24	1,7
24 HORAS	10	10	23	26	1

TP: Tiempo de Protrombina. TTP: Tiempo parcial de Tromboplastina. INR: *International Normalized Ratio*.

Debido a las alteraciones en los tiempos de coagulación y plaquetas, se realizó tromboelastografía (Figura 2) que presentaba valores normales para el rango de referencia del laboratorio; teniendo en cuenta que fue realizada

posterior a transfusiones sanguíneas debido a su estado inicial de ingreso al servicio de urgencias. Se realizó tamizaje para Virus de la Inmunodeficiencia Humana (VIH) con resultado negativo.

Figura 2. Tromboelastografía realizada posterior a la transfusión de hemoderivados con tabla de resultados y valores de referencia.



DATOS DE LA MUESTRA		UNIDAD	VALORES DE REFERENCIA
R	5,3	Minutos	5-10
K	1,4	Minutos	1-3
Ángulo α	66,9	Grados	53-72
PMA	0,0	-	-
LY30	2,1	%	0-8

R: tiempo de reacción. **K:** tiempo de coagulación. **Ángulo alfa:** Es el ángulo formado por el brazo de R y la pendiente de K. **PMA:** Punto de máxima amplitud. **LY30:** índice de lisis del coágulo a los 30 min.

Inicialmente el paciente recibió manejo con vancomicina más ceftriaxona por la sospecha de meningitis. Sin embargo, una vez descartado este diagnóstico, se continuó el manejo en monoterapia con ceftriaxona hasta el aislamiento en hemocultivos de *Neisseria meningitidis*, por lo que se cambió el manejo a infusión de penicilina cristalina hasta completar catorce días de tratamiento. La evolución fue satisfactoria por lo que se dio egreso hospitalario una vez completó el mismo.

Declaración sobre aspectos éticos

Para la realización del estudio se contó con el consentimiento informado verbal y escrito por parte del paciente para participar en el estudio, utilizar los datos de su historia clínica y fotografías que no comprometieran su identidad. Además, se tuvo en cuenta en todo momento la Resolución 8430 de 1993 del Ministerio de Salud y Protección Social de Colombia y la declaración

de Helsinki que determinan los lineamientos para la investigación en seres humanos.

DISCUSIÓN

Se presenta un caso de enfermedad meningocócica (meningococcemia) sin meningitis asociado a coagulación intravascular diseminada. Desafortunadamente no se dispuso de la tipificación del serogrupo de *Neisseria meningitidis*, sin embargo, se considera que por la frecuencia de casos en este medio probablemente corresponda al serogrupo B, aunque los serogrupos C y Y son emergentes⁴.

Las presentaciones clínicas más frecuentes de la enfermedad meningocócica son la meningitis y la meningococcemia; esta última sin meningitis, no es considerada como una forma de presentación usual de la infección^{1,6,9,10}. El curso de la enfermedad se caracteriza por un comienzo abrupto de los síntomas que pueden ser fiebre, cefalea intensa, náuseas, vómitos, rigidez de nuca y exantema, algunas de ellas compatibles con el caso presentado. La letalidad por meningitis es aproximadamente del 5-10 %; por septicemia fulminante varía del 15-20 % con porcentajes cercanos al 40 %¹¹.

Aproximadamente el 20 % de los sobrevivientes a la enfermedad meningocócica sufren de secuelas físicas tales como amputaciones múltiples, cicatrices cutáneas y deformidades secundarias a las propias amputaciones y finalmente dolor crónico⁵; y es de resaltar que ninguna de estas se produjo en el caso presentado/estudiado. Se exhibió una coagulación intravascular diseminada y, según se ha descrito ampliamente en la literatura, de allí surgen manifestaciones como las amputaciones y la necrosis de extremidades^{12,13}.

La respuesta de *Neisseria meningitidis* a la penicilina continua siendo aceptable en Colombia con sensibilidad del 60 % y sensibilidad intermedia del 40 %, según criterios del *Clinical & Laboratory Standards Institute* (CLSI) 2012¹⁴; por lo anterior este fue el antibiótico de elección en este caso.

Actualmente se considera que el estado de portador nasal es la principal fuente de brotes de la enfermedad meningocócica invasora¹⁵, sin embargo los mecanismos fisiopatológicos no se conocen del todo. El estado de portador para *Neisseria meningitidis* se incrementa rápidamente en la adolescencia desde un 4,7 % a los 14 años, hasta un 22,6 % a los 18 años. Se han descrito varios factores de riesgo del estado de portador los cuales comprenden: tabaquismo, el promedio de veces por semana que se asiste a sitios concurridos, el nivel educativo y consumo de alcohol, los cuales fueron condiciones epidemiológicas presentes en el caso⁸.

La enfermedad meningocócica usualmente está relacionada con trastornos de la inmunidad como el síndrome nefrótico, hipogamaglobulinemia, esplenectomía, la infección por VIH, y déficit congénitos de las proteínas del complemento C5-C9; ninguno de los cuales pudo ser comprobado en este caso³. Se han reportado tasas del 29 % de consumo de cocaína o metanfetaminas en pacientes con enfermedad meningocócica invasora¹⁶, con lo cual teniendo en cuenta el antecedente de consumo de esta sustancia en el caso presentado podría considerarse un factor de riesgo para la diseminación y la presentación clínica inusual. Finalmente, se trata de un paciente adulto joven inmunocompetente con infección diseminada por meningococo (meningococcemia) con las presentaciones clásicas de la enfermedad descritas en la literatura.

DECLARACIÓN SOBRE CONFLICTO DE INTERESES

Los autores manifiestan no presentar conflicto de interés alguno en la realización del presente estudio.

REFERENCIAS BIBLIOGRÁFICAS

1. Takada S, Fujiwara S, Inoue T, Kataoka Y, Hadano Y, Matsumoto K, *et al.* Meningococemia in adults: a review of the literature. *Intern Med.* 2016;55(6):567-72.
2. Koyfman A, Takayesu JK. Meningococcal disease. *African Journal of Emergency Medicine.* 2011;1(4):174-8.
3. Stephens DS, Greenwood B, Brandtzaeg P. Epidemic meningitis, meningococcaemia, and Neisseria meningitidis. *Lancet* 2007;369(9580):2196-210.
4. Vélez-van-Meerbeke A, Medina-Silva N, Besada-Lombana S, Mojica-Madero JA. Epidemiología de la enfermedad por meningococo en Colombia. *Infectio.* 2016;2(4):1-7.
5. Pace D, Pollard AJ. Meningococcal disease: Clinical presentation and sequelae. *Vaccine.* 2012;30(Suppl 2):B3-9.
6. Horino T, Kato T, Sato F, Sakamoto M, Nakazawa Y, Yoshida M, *et al.* Meningococemia without Meningitis in Japan. *Intern Med.* 2008;47(17):1543-7.
7. Herzog JL, Morgan KP, Paden MH, Stone PA. Disseminated intravascular coagulation, meningococcal infection, and ischemic changes affecting the lower extremities: a case study. *J Foot Ankle Surg.* 2010;49(5):489.e5-9.
8. Van Ravenhorst MB, Bijlsma MW, van Houten MA, Struben AS, J. Eiden A, *et al.* Meningococcal carriage in Dutch adolescents and young adults; a cross-sectional and longitudinal cohort study. *Clin Microbiol Infect.* 2017pii: S1198-743X(17)30096-4.
9. Poizeau F, Cormerais M, Darrieux L, Ricordel S, Garnier G, Safa G. Meningococemia without meningitis: A report of two cases. *Rev Med Interne.* 2016;37(3):206-8.
10. Duggal S, Duggal N, Charoo H, Mahajan RK. Recent outbreak of meningococcal meningitis--a microbiological study with brief review of literature. *J Commun Dis.* 2007;39(4):209-16.
11. Rosenstein NE, Perkins BA, Stephens DS, Popovic T, Hughes JM. Meningococcal disease. *N Engl J Med.* 2001;344(18):1378-88.
12. Rienk Nieuwland, René J. Berckmans, Sarah McGregor, Anita N. Böing, Fred P. H. Th. M. Romijn, Rudi G. J. Westendorp, *et al.* Cellular origin and procoagulant properties of microparticles in meningococcal sepsis. *Blood.* 2000;95(3):930-5.
13. Faust SN, Levin M, Harrison OB, Goldin RD, Lockhart MS, Kondaveeti S, *et al.* Dysfunction of Endothelial Protein C Activation in Severe Meningococcal Sepsis. *New England Journal of Medicine.* 2001;345(6): 408-16.
14. Agudelo CI. Aislamientos invasores de *Streptococcus pneumoniae*, *Haemophilus influenzae*, *Neisseria meningitidis*, Colombia. Resultados de la vigilancia por departamentos SIREVA II 2003-2012; 2013. Disponible en: <http://www.ins.gov.co/Noticias/SiteAssets/Paginas/SIREVA-II-Colombia-2003-2012/SIREVA%20II%20Colombia%202003-2012.pdf>
15. Nadel S, Kroll JS. Diagnosis and management of meningococcal disease: the need for centralized care. *FEMS Microbiol Rev.* 2007;31(1):71-83.
16. Ridpath A, Greene SK, Robinson BF, Weiss D. Risk Factors for Serogroup C Meningococcal Disease during Outbreak among Men who Have Sex with Men. New York City, New York, USA. *Emerging Infectious Diseases.* 2015;21(8):1458-61.