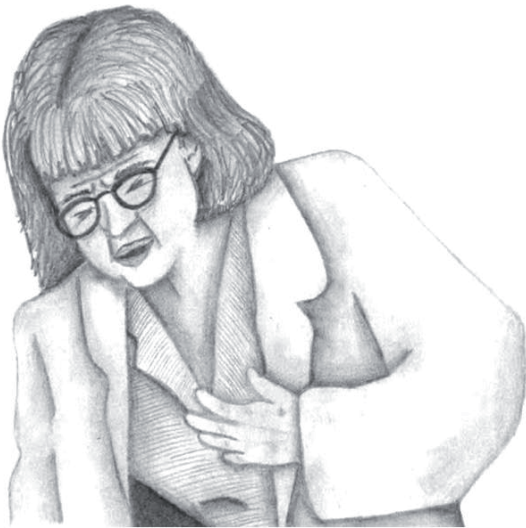

SEMIOLÓGIA

Castro M,* Romero M,* García J.* y Arrautdz J.*

Paciente femenino de 75 años quien ingresa al servicio de urgencias con dolor precordial, que se alivia al inclinarse hacia adelante y se exacerba en posición erguida, con antecedente de HTA controlada medicada con enalapril de 20 mg e hidroclorotiazida de 12.5mg. Antecedentes personales, docente de secundaria quien refiere inhalación con polvillo de tiza durante 20 años de servicio.



¿Qué signo puede presentar este paciente que ayude a esclarecer el diagnóstico?

- Pulso bisferiens
- Pulso alternante
- Pulso paradójico
- Signo de Traube

170

Durante el examen físico, al palpar el pulso se encuentra:

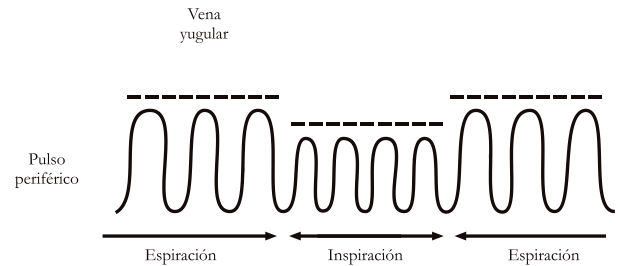


Figura No. 1.

Pulso paradójico: Disminución de la presión arterial sistólica con la inspiración, mayor de 10-15 mm hg o de un 10% con respecto al nivel basal.

¿Cómo identificarlo? Se palpan ondas amplias durante la espiración, a las que le siguen ondas débiles en la inspiración (FiguraNo. 1).

Técnica de Wood: insuflar el manguito por encima (20 mm de Hg) de la presión arterial sistólica y disminuir lentamente la presión hasta auscultar: 1. El primer ruido de Korotkoff y 2. El momento en el que los ruidos se auscultan independientemente del ciclo respiratorio, la diferencia de presión entre 1 y 2, si es mayor de 10 mm Hg indica pulso paradójico.

¿Por qué se produce?

- Aumento del ventrículo derecho en la inspiración, con desplazamiento del septum y disminución del volumen del ventrículo izquierdo.
- Limitación del llenado ventricular debido a deformación del pericardio durante la inspiración.

¿En qué patologías se encuentra?

- Pericarditis constrictiva
- Taponamiento cardiaco

* Estudiantes del programa de Medicina Universidad del Magdalena

- EPOC severo
- Enfisema severo
- Asma severa
- Falla cardiaca severa
- Tromboembolismo pulmonar
- Obstrucción vena cava superior
- Hipovolemia

REFERENCIAS BIBLIOGRÁFICAS

- Surós A, Surós J. Semiología Médica y técnica exploratoria. 8 Edición. Barcelona: Masson. 2001. Pág. 241
- Kasper, et al. Harrison Principios de Medicina Interna. 16 Edición. Vol II. México D. F: Mc Graw Hill. 2006. Pág. 1447, 1566
- Bilchick K, Wise R. Paradoxical physical findings described by Kussmaul: pulsus paradoxus and Kussmaul's sign. Lancet 2002; 359: 1940-42.
- Cediel R. Semiología Médica. 5 Edición: Bogotá: Celsus. 2002. Pág. 168, 169.
- Mejía G, Lozano J. Semiología General: interpretación de los hallazgos clínicos. 5 Edición. Manizales: Editorial Andina. 1987. Pág. 251
- Spodick D. Acute Cardiac Tamponade. N Engl J Med 2003; 349:684-90.